

2023年口腔医师资格考试

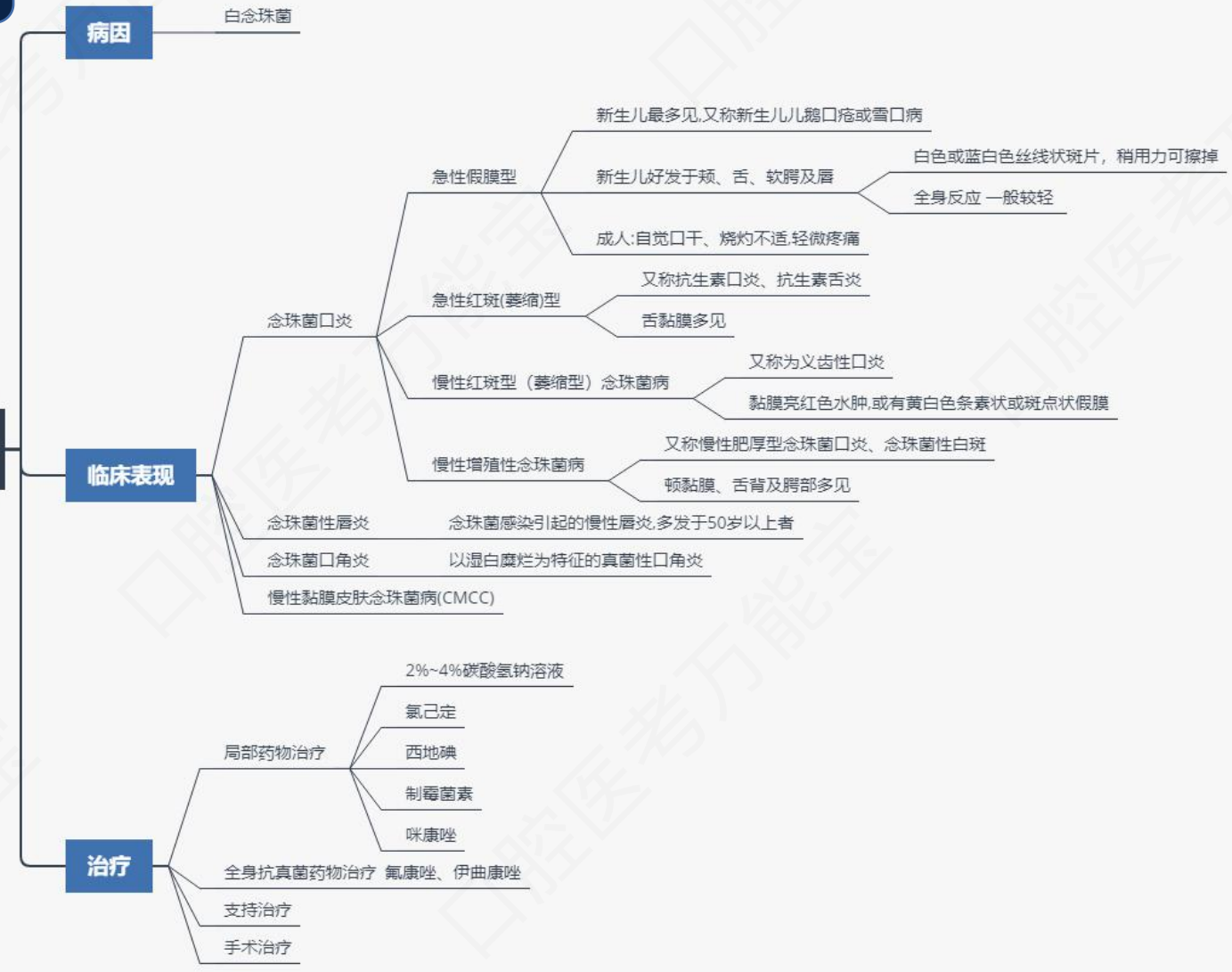


金英杰医学®  
JINYINGJIE.COM

# 黏膜病学

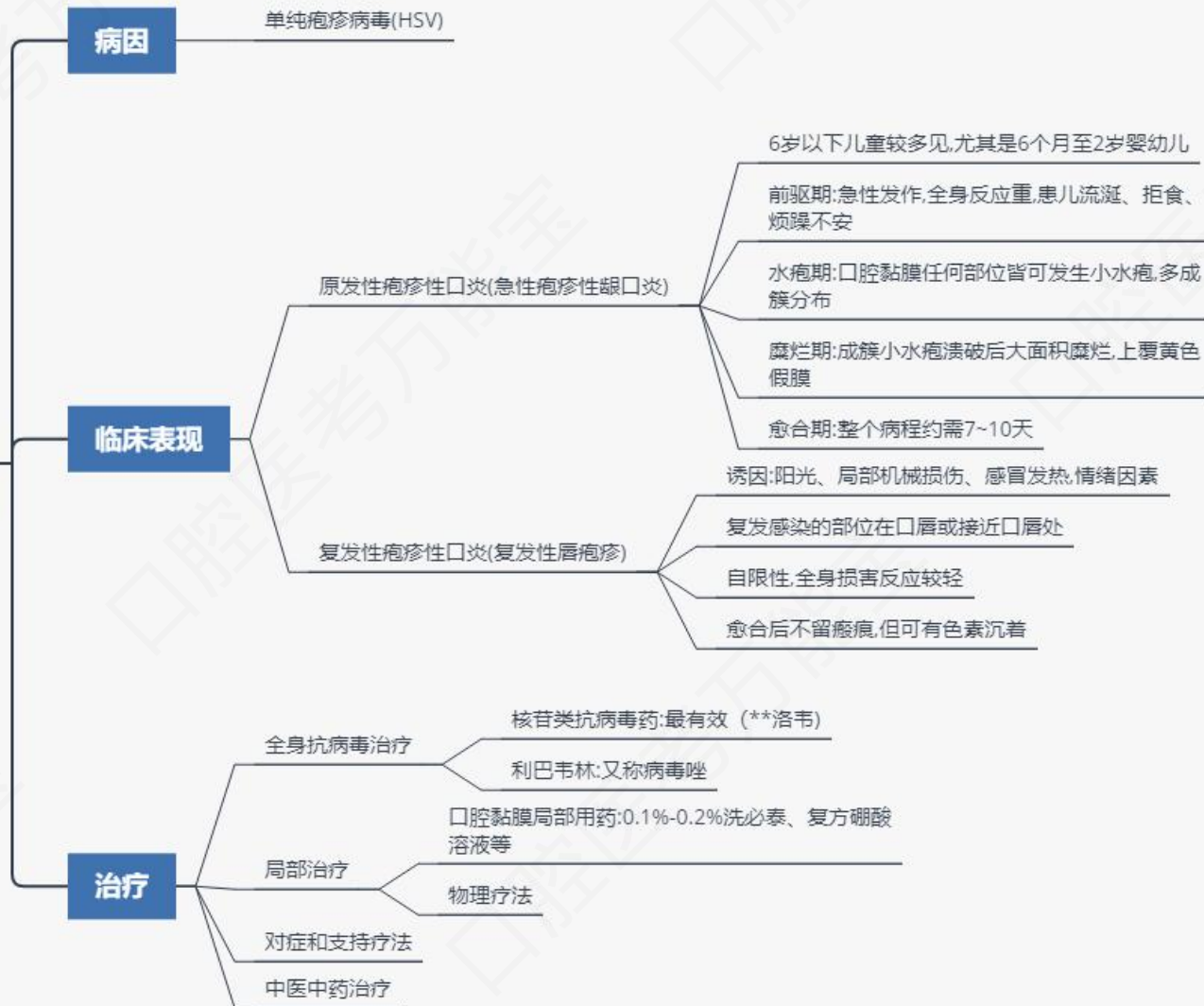# 第一单元 口腔黏膜感染性疾病

## 口腔念珠菌病



# 第一单元 口腔黏膜感染性疾病

## 口腔单纯疱疹



## 第二单元 口腔黏膜溃疡类疾病

### 复发性阿弗他溃疡

#### 病因

尚不清楚，与免疫、遗传、感染、系统性疾病、环境等因素相关

#### 临床表现

##### 轻型阿弗他溃疡(轻型口疮)

病损部位

唇、舌、颊、软腭等无角化或角化较差的黏膜

病损特点

直径5~10mm,数目<10个,最多见

发病过程

10-14天溃疡愈合,不留瘢痕

##### 重型阿弗他溃疡(腺周口疮)

病损部位

口腔后部,颊、咽旁、硬腭或软腭交界处

病损特点

直径>10mm,数目1~2个,溃疡大而深,似“弹坑”

发病过程

持续时间长达1~2个月或更长,疼痛剧烈,愈合后可留瘢痕

##### 疱疹样阿弗他溃疡(口炎型口疮)

病损部位

与轻型相似,以舌腹、口底多见

病损特点

直径<5mm,数目>10个,散在分布,似“满天星”

发病过程

与轻型相近,可伴全身症状,疼痛最剧烈

#### 治疗原则

积极寻找RAU发生的相关诱因并加以控制

优先选择局部治疗,其中局部应用糖皮质激素已成为治疗RAU的一线药物

对于症状较重及复发频繁的患者,采用局部和全身联合用药

## 第二单元 口腔黏膜溃疡类疾病

### 创伤性溃疡

#### 病因

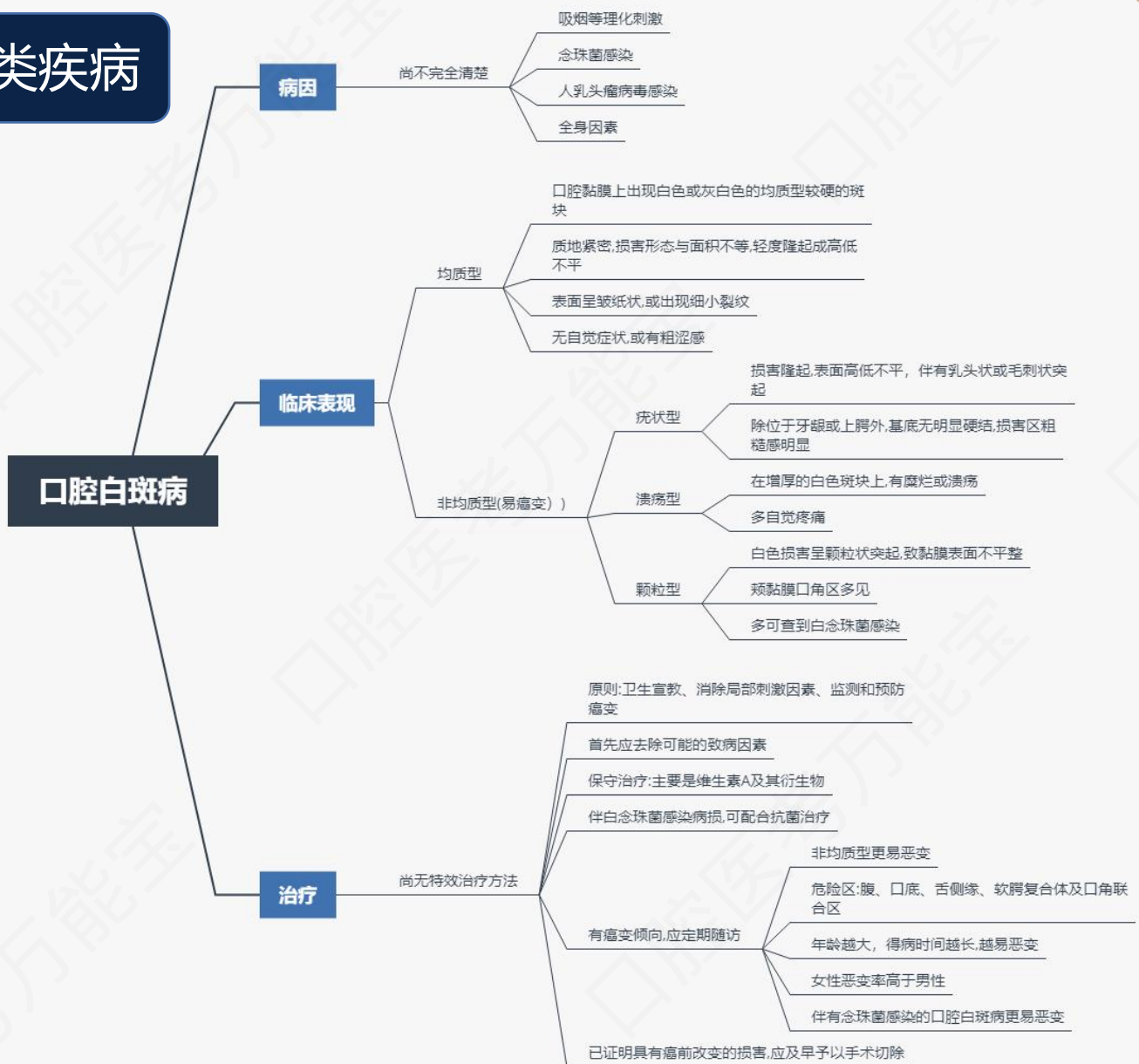口内持久的机械刺激,化学性灼伤、热刺激伤

#### 临床表现

- 压疮性溃疡
  - 持久的非自伤性机械性刺激造成
  - 多见于老年人残根残冠或不良修复体长期损伤黏膜
  - 溃疡深及黏膜下层,边缘轻度隆起,色泽灰白,疼痛不明显
- Bednar溃疡
  - 婴儿吮吸拇指或过硬的橡皮奶头引起
  - 固定发生于硬腭、双侧翼钩处黏膜表面,双侧对称性分布
  - 溃疡表浅,婴儿哭闹不安,拒食
- Riga-Fede(里弗氏溃疡)
  - 专指发生于儿童舌腹的溃疡
  - 因过短的舌系带和过锐的新萌中切牙长期摩擦引起
  - 舌系带处充血、肿胀溃疡。久不治则转变为肉芽肿性溃疡
- 自伤性溃疡
  - 好发于性情好动的青少年或患多动症的儿童
  - 溃疡外形不规则,周围因为长期的机械性刺激导致白色斑块,疼痛不明显
- 化学灼伤性溃疡及热灼伤性溃疡
  - 先发泡,后疱破溃形成浅表糜烂而或表浅溃疡,疼痛明显

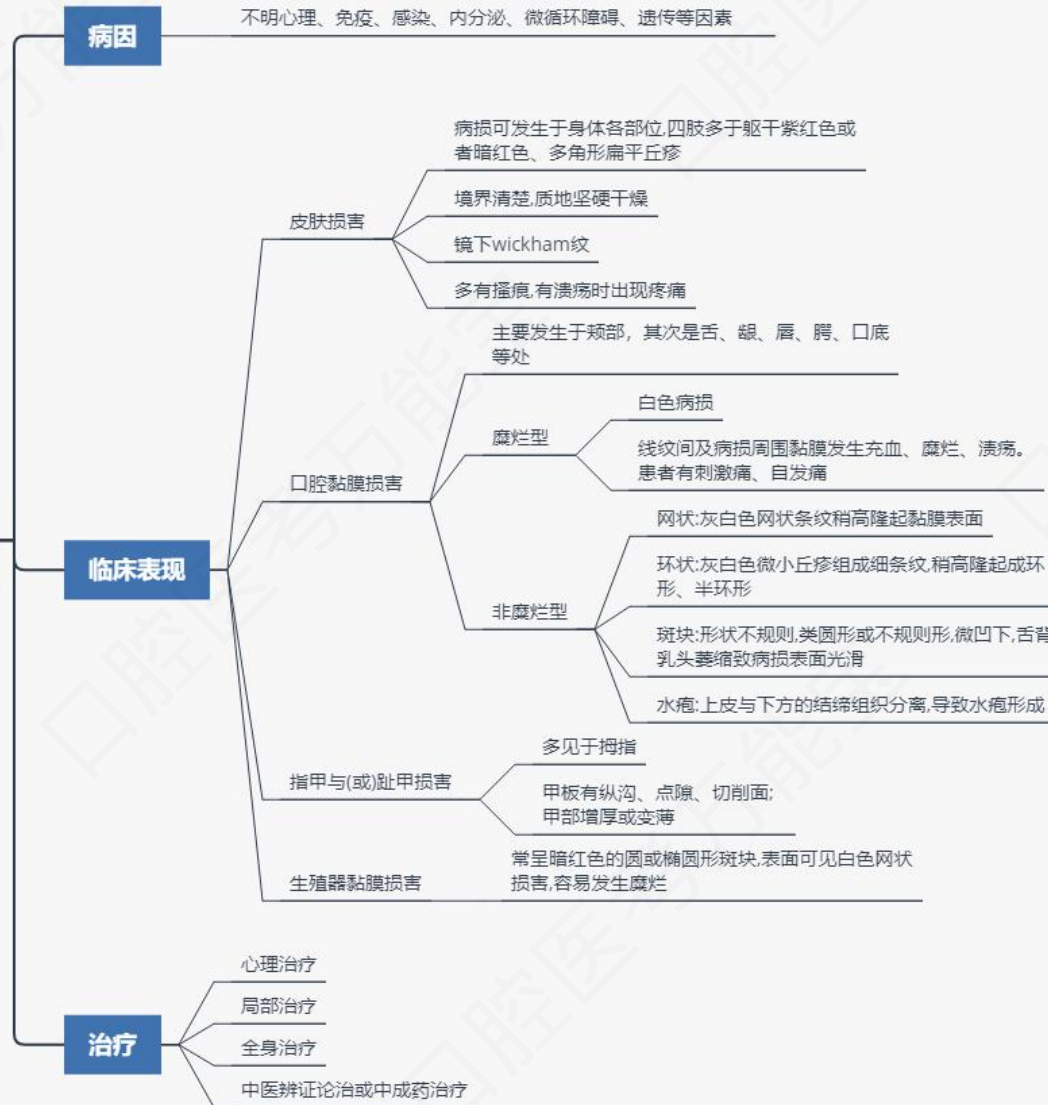


# 第三单元 口腔黏膜斑纹类疾病

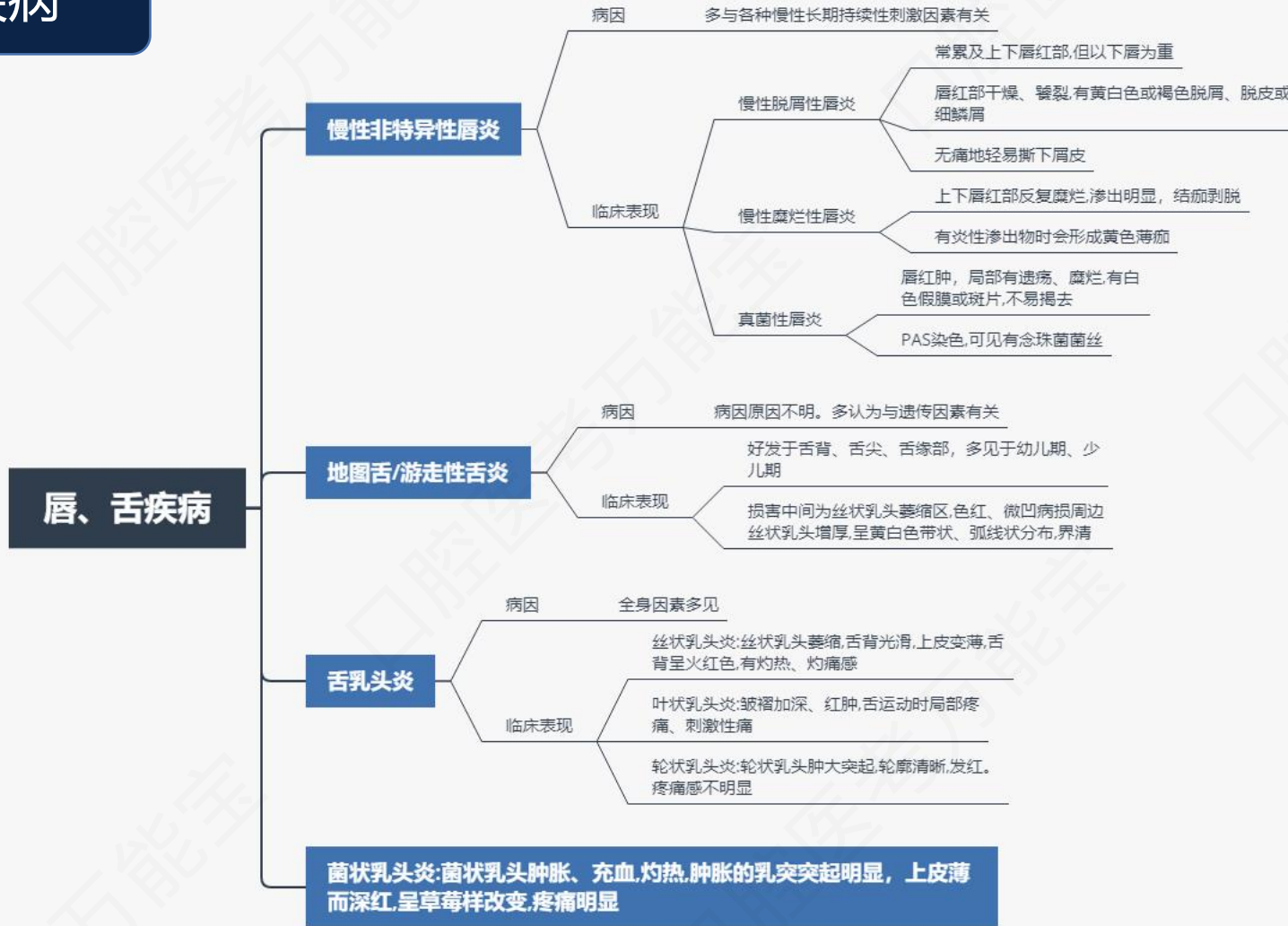

## 第三单元 口腔黏膜斑纹类疾病

### 口腔扁平苔藓



## 第四单元 唇、舌疾病





医师备考关注它



口腔技术关注它

