



公众号



视频号

2022 口腔执业/助理医师考试

# 口腔技能模拟题

(150 道)

病例分析、病史采集

(内部资料)



公众号



视频号

1、女，28岁。

主诉：牙龈出血5个月，加重1周。

现病史：5个月来刷牙时经常出血，吸吮和进食时也常有出血，以前牙为重，出血量较多，漱口可止。近一周出血加重，偶有自发性出血。自觉上下前牙牙龈红肿，不敢刷前牙，妊娠6个月。

检查：菌斑软垢量较多，以上下前牙龈缘及邻面为重，牙石(++)，上下前牙牙龈乳头鲜红色，明显肿胀，质地松软，PD3-4mm，BI 4，未探及釉牙骨质界。余牙牙龈轻至中度红肿，PD2-2mm，BI 2-3，未探及釉牙骨质界。右上6远中咬合面深龋洞，色黑，探软无痛，冷测正常，叩诊(-)，不松动

1. 主诉疾病的诊断、鉴别诊断和诊断依据
2. 非主诉疾病的诊断和诊断依据
3. 主诉疾病的治疗
4. 全口其它疾病的治疗设计

解析

标准答案：

主诉诊断：1. 妊娠期龈炎

非主诉疾病的诊断：右上6深龋

主诉疾病的诊断依据：1. 妊娠6个月。

2. 牙龈鲜红、肿胀、出血明显。

3. 未探及附着丧失

主诉疾病的鉴别诊断：

1. 慢性龈炎（简单描述）

2. 慢性牙周炎 有牙周袋和附着丧失。

非主诉疾病诊断依据

右上6远中咬合面深龋洞，色黑，探软无痛，冷测正常，叩诊(-)，不松动。

主诉疾病的治疗原则：

1. 口腔卫生指导
2. 轻巧的牙周洁治
3. 使用刺激性小的药物漱口
4. 必要时牙周手术
5. 牙周维持治疗

全口其它疾病的治疗设计

右上6充填治疗



公众号



视频号

2、男，35岁。

主诉：左下牙发黑3个月。

现病史：3个月前体检时发现左下后牙有洞，平时无不适。8年前曾做过牙髓治疗。1年前拔除右下后牙，未修复。

既往史：否认药物过敏史。

家族史：无特殊记载。

检查：左下6牙合面窝沟探诊卡探针，探不敏感，近中边缘嵴呈墨浸状，探针可探入。冷测试正常，叩诊(-)，不松动，牙龈无异常，X线显示龋损达牙本质浅层。左下7(牙合)面银汞合金充填体，近中洞缘不密合，探质软，牙髓电活力测试无反应。右下6缺失，牙槽嵴平整，缺隙正常，余未见异常。

1. 主诉疾病的诊断、鉴别诊断和诊断依据

2. 非主诉疾病的诊断和诊断依据

3. 主诉疾病的治疗

4. 全口其它疾病的治疗设计

解析

标准答案：

主诉疾病诊断：左下6中龋

非主诉疾病诊断

1. 左下7继发龋

2. 下颌牙列缺损

主诉疾病的诊断依据

1. 左下6(牙合)面窝沟探诊卡探针。

2. X线显示龋损达牙本质浅层。

非主诉疾病诊断依据

1. 左下7牙合面银汞合金充填体不密合，X线显示已做牙髓治疗，根管内无充填物，根尖周无异常。

2. 右下6缺失，牙槽嵴平整，缺隙正常。

主诉疾病的鉴别诊断：

1. 深龋：有激发痛，X线显示龋损达牙本质深层。

2. 浅龋：限于釉质。

主诉疾病的治疗原则

左下6充填治疗

全口其它疾病的治疗设计

1. 左下7根管再治疗 冠修复

2. 左下6义齿修复，可考虑：

种植义齿修复 可摘局部义齿修复 固定义齿修复



公众号



视频号

3、女，33岁。

主诉：右下后牙冷刺激痛1个月。

现病史：右下后牙2个月前行树脂修复，近1个月来吃冷食时疼痛，冷水刷牙时疼痛，无自发痛。3个月前拔除左下颌2颗牙，待修复。

既往史：否认药物过敏史。

家族史：无特殊记载。

检查：右下7近中牙合面、右下6远中牙合面牙色充填体，边缘处探诊可插入，探不敏感，冷测试正常，叩诊(-)，不松动，牙龈无异常。左下6、7缺失，拔牙创愈合良好，左上7伸长3mm，余未见异常

1. 主诉疾病的诊断、鉴别诊断和诊断依据

2. 非主诉疾病的诊断和诊断依据

3. 主诉疾病的治疗

4. 全口其它疾病的治疗设计

解析

标准答案：

主诉疾病诊断：右下6、7继发龋（深龋）

主诉疾病的诊断依据

1. 刺激痛，但温度测试正常，无自发痛。

2. 检查：牙合面充填体，边缘不密合。

3. X线显示龋损达牙本质深层。

非主诉疾病诊断依据

1. 左下6、7缺失，拔牙创愈合良好。

主诉疾病的鉴别诊断：

1. 慢性牙髓炎：有自发痛病史，龋深近髓，牙髓活力测试异常。

2. 可复性牙髓炎：牙髓活力测试一过性敏感。

主诉疾病的治疗原则

右下6、7垫底后复合树脂充填

全口其它疾病的治疗设计

1. 正畸压低或牙髓失活后调低上7牙合面水平

2. 左下6、7义齿修复，可考虑：植义齿修复 可摘局部义齿修复



公众号



视频号

4、女，24岁。

主诉：左下后牙冷、热刺激痛2个月。

现病史：2个月来左下后牙遇冷水疼痛，热食刺激痛，无自发痛及夜间痛史。

既往史：否认药物过敏史。

家族史：无特殊记载。

检查：左下5远中龋洞深，探敏感，冷测试正常，叩诊(-)，不松动，牙龈无异常。  
左下4颊面楔状缺损浅，探诊不敏感，冷测试正常，叩诊(-)，不松动，牙龈无异常。左下6缺失，左下7近中倾斜15度，余未见异常。

1. 主诉疾病的诊断、鉴别诊断和诊断依据

2. 非主诉疾病的诊断和诊断依据

3. 主诉疾病的治疗

4. 全口其它疾病的治疗设计

解析

标准答案：

主诉疾病诊断：左下5远中牙合面深龋

非主诉疾病诊断

1. 下颌牙列缺损

2. 左下4颊面楔状缺损

主诉疾病的诊断依据

1. 左下后牙遇冷水疼痛，热食刺激痛，无自发痛及夜间痛史。

2. 检查：左下5远中龋洞深，探敏感，冷测试正常，叩诊(-)。

3. 左下5远中牙合面X线显示龋深近髓。

非主诉疾病诊断依据

1. 左下6缺失。

2. 左下4颊面楔状缺损浅，探诊不敏感，冷测试正常，叩诊(-)。

主诉疾病的鉴别诊断：

1. 慢性牙髓炎：有自发痛病史，龋深近髓，牙髓活力测试异常。

2. 可复性牙髓炎：牙髓活力测试一过性敏感。

主诉疾病的治疗原则

左下5远中牙合面充填治疗，可考虑：复合树脂粘接修复，全口其它疾病的治疗设计。

1. 左下4颊面充填治疗

2. 左下6义齿修复，可考虑：种植义齿修复；固定义齿修复；可摘局部义齿修复。



公众号



视频号

5、男，44岁。

主诉：左下后牙冷热敏感3个月。

现病史：3个月来左下后牙刷牙时冷热敏感，无自发痛及肿胀史。

既往史：否认全身系统性疾病及传染病史，否认药物过敏史。

家族史：无特殊记载。

检查：左下7近中牙合面龋深，边缘呈墨浸状，探诊敏感，冷测试正常，叩诊(-)，不松动，牙龈无异常。左下5远中龋洞达牙本质中层，表面呈黑褐色，探干硬，冷测试正常，叩诊(-)，不松动，牙龈无异常。左下6缺失，余未见异常。

1. 主诉疾病的诊断、鉴别诊断和诊断依据

2. 非主诉疾病的诊断和诊断依据

3. 主诉疾病的治疗

4. 全口其它疾病的治疗设计

解析

标准答案：

主诉疾病诊断：左下7近中牙合面深龋

非主诉疾病诊断 1. 下颌牙列缺损 2. 左下5远中深龋

主诉疾病的诊断依据

1. 左下后牙刷牙时冷热敏感，无自发痛。

2. 检查：左下7近中牙合面龋深，探诊敏感，冷测试正常，叩诊(-)。

3. 左下7近中牙合面X线显示龋深近髓。

非主诉疾病诊断依据

1. 左下6缺失。

2. 左下5远中龋洞达牙本质中层。

主诉疾病的鉴别诊断：

1. 慢性牙髓炎：有自发痛病史，龋深近髓，牙髓活力测试异常。

2. 可复性牙髓炎：牙髓活力测试一过性敏感。

主诉疾病的治疗原则

左下7近中牙合面充填治疗，可考虑：复合树脂粘接修复；垫底后银汞合金充填。

全口其它疾病的治疗设计

1. 左下5远中充填治疗

2. 左下6义齿修复，可考虑：种植义齿修复；固定义齿修复；可摘局部义齿修复。



公众号



视频号

6、男，40岁。

主诉：2上前牙烤瓷冠修复2年，伴牙龈红肿。

现病史：2年前2上前牙龋坏缺损，充填治疗后颜色不美观，进行烤瓷冠修复。修复后一直牙龈红肿，刷牙出血，龈缘灰暗，无自发痛史。

既往史：否认全身系统性疾病及传染病史，否认药物过敏史。

个人史：吸烟30年，30支/天

家族史：无特殊记载。

检查：左上、右上1烤瓷冠修复，不松动，叩诊(-)，不松动，龈缘红肿，探诊出血，未及釉牙骨质界，修复体边缘有缝隙，卡探针。左上1冠短，烤瓷冠唇侧边缘位于龈缘上5mm，牙根色黑。左上1唇侧龈缘低于右上1唇侧龈缘2mm。左上、右上1根充完善，根长及牙槽骨高度无异常，根尖周未见异常。左下67舌侧牙龈可见一白色斑块，不能拭去，界限清楚，表面粗糙，。余黏膜未见异常。

1. 主诉疾病的诊断和诊断依据
2. 非主诉疾病的诊断和诊断依据
3. 主诉疾病的治疗
4. 全口其它疾病的治疗设计

解析

标准答案：

主诉疾病诊断：

1. 左上1、右上1牙体缺损
2. 慢性龈炎

主诉疾病的诊断依据

1. 病史。2. 检查：左上、右上1烤瓷冠修复，修复体边缘有缝隙，卡探针，龈缘红肿，探诊出血，无附着丧失。

非主诉疾病诊断 左下67舌侧牙龈白斑

非主诉疾病诊断依据

1. 吸烟史。2. 左下67舌侧牙龈可见一白色斑块，不能拭去，界限清楚，表面粗糙。 3. 无刺激因素。

主诉疾病的治疗原则

1. 拆除左、右上颌1烤瓷冠，暂时冠修复，保证暂时冠边缘密合。
2. 牙周治疗：洁治
3. 左上1冠延长术

全口其它疾病的治疗设计

1. 口腔卫生宣教，建议患者戒烟。
2. 活检明确诊断。
3. 定期复查。



公众号



视频号

7、男，50岁。

主诉：左下后牙缺失半年。

现病史：半年前发现左下2颗牙齿龋坏，拔除1颗，另一颗进行牙髓治疗。一年前，左上后牙曾有冷热刺激痛，未经治疗，现食物嵌塞严重。

既往史：否认药物过敏史。

家族史：无特殊记载。

检查：左下6缺失，剩余牙槽嵴平整，左下7远中咬合面充填体脱落未见龋坏，髓腔暴露，叩诊(-)，不松动，剩余牙本质壁薄弱，临床牙冠高度约5mm，X线显示根充满意，根尖周无异常。左上6近中牙合面深龋近髓，探诊无感觉，牙髓电活力测试无反应，叩诊(-)，不松动，X线根尖无异常。余未见异常。

1. 疾病的诊断
2. 左上6的诊断依据和鉴别诊断
3. 修复治疗设计
4. 左下7增加修复体固位可采取的措施

解析

标准答案：

疾病诊断：1. 下颌牙列缺损

2. 左下7牙体缺损
3. 左上6牙髓坏死

左上6的诊断依据

1. 左上后牙曾有冷热刺激痛1年，未经治疗，现食物嵌塞严重。
2. 检查：左上6近中牙合面深龋近髓，探诊无感觉，牙髓电活力测试无反应。
3. X线显示根尖无异常

左上6的鉴别诊断

1. 深龋：无髓腔暴露，牙髓活力测试正常。
2. 慢性牙髓炎：髓腔暴露，探诊敏感，牙髓活力测试敏感或迟缓性疼痛。
3. 慢性根尖周炎：X线显示根尖周异常。

修复治疗设计

1. 左下7桩核冠修复。
2. 左下5-7固定桥修复。或左下5-7可摘局部义齿修复。或左下5-7种植义齿修复。
3. 左上6根管治疗。全冠修复。

左下7增加修复体固位可采取的措施

1. 考虑采用金属冠修复以减少咬合面备牙量，相对增加预备体高度。
2. 减少预备体轴面聚合度。
3. 使用固位沟或钉洞的固位形。
4. 使用树脂粘接剂。





公众号



视频号

8、女，55岁。

主诉：义齿松动、咀嚼无力1年。

现病史：8年前拔除全口余留松动牙，全口义齿修复戴用至今。一年前自觉义齿松动，咀嚼无力。发现舌背发红，无明显症状3个月。

既往史：否认全身系统性疾病和皮肤病，否认药物过敏史。

家族史：无特殊记载。

检查：全口牙齿缺失，上颌剩余牙槽嵴欠丰满，下颌剩余牙槽嵴底平，全口义齿固位差，人工牙（牙合）面底平，息止牙合间隙6mm。舌背数块斑纹状病损，伴丝状乳头萎缩。

1. 主诉疾病的诊断
2. 非主诉疾病的诊断和诊断依据
3. 旧义齿存在的主要问题
4. 主诉疾病的治疗原则
5. 全口义齿试排牙时，验证正中关系是否正确的方法
6. 全口其它疾病的治疗设计

解析

标准答案：

主诉疾病诊断：上、下颌牙列缺失

非主诉疾病的诊断：口腔扁平苔藓

非主诉疾病诊断依据：图视诊表现：舌背数块斑纹状病损，伴丝状乳头萎缩

旧义齿存在的主要问题

1. 牙槽嵴吸收，基托不密合
2. 人工牙过度磨耗
3. 垂直距离过低
4. 咬合关系不良

主诉疾病的治疗原则：

重新全口义齿修复

验证正中关系是否正确的方法：

1. 外耳道触诊法，检查两侧髁状突是否后退。
2. 颞肌（中份）、咬肌扪诊，检查两侧肌肉收缩是否有力、一致。
3. 检查人工牙咬合是否正常、上下中线是否一致，基托有无翘动、扭转。

全口其它疾病的治疗设计

1. 生活指导，忌食刺激性食物。
2. 有症状时，首选局部药物治疗。
3. 定期复查，必要时做活检明确诊断。



公众号



视频号

9、男，75岁。

主诉：义齿松动、咀嚼无力1年，口干、进食刺激痛半年。

现病史：20年前拔除全口余留松动牙，曾2次全口义齿修复。8年前第二次全口义齿修复，戴用至今。一年前自觉义齿松动，咀嚼无力。半年来自觉口干，进食刺激性食物疼痛，症状逐渐加重，未做治疗。

既往史：否认全身系统性疾病，否认药物过敏史。

家族史：无特殊记载。

检查：全口牙齿缺失，上颌剩余牙槽嵴丰满，下颌剩余牙槽嵴底平，上颌义齿腭侧承托区腭黏膜呈亮红色，充血、水肿，可见凝乳状白色斑点，可擦去。上、下颌义齿固位差，咬合面重度磨耗，息止牙合间隙6mm，义齿基托组织面大量软垢附着。实验室检查：涂片可见菌丝和孢子。

1. 疾病诊断
2. 诊断依据
3. 旧义齿存在的主要问题
4. 治疗设计

解析

标准答案：

诊断：

1. 上下颌牙列缺失
2. 慢性红斑型义齿性口炎（仅答念珠菌口炎得1分）

诊断依据：

1. 上下颌牙列缺失 临床表现。
2. 慢性红斑型义齿性口炎：
  - (1) 病史：戴全口义齿
  - (2) 临床表现：上颌义齿腭侧承托区腭黏膜呈亮红色，充血、水肿，可见凝乳状白色斑点，可擦去。
  - (3) 涂片可见菌丝和孢子。

旧义齿存在的主要问题

1. 牙槽嵴吸收，基托不密合
2. 人工牙过度磨耗
3. 垂直距离过低
4. 咬合关系不良

治疗设计：

1. 健康教育：饭后清洁义齿，睡前取下义齿，清洗干净
2. 抗真菌治疗
3. 停戴旧义齿或旧义齿基托组织面重衬
4. 待上腭黏膜恢复正常后重新全口义齿修复



公众号



视频号

10、男，18岁。

主诉：上前牙变色2年。

现病史：2年前撞伤，致上前牙折断，当时牙松动不能咬物，一直未治疗，以后逐渐变黑，咬物不适。

既往史：否认全身系统性疾病，否认药物过敏史。

家族史：无特殊记载。

检查：左上1部分冠折断，牙本质暴露，探不敏感，叩诊(+)，松动2度，牙髓电活力测试无反应，牙龈红肿，探诊深度5mm，X线示，远中根尖部牙槽骨透射区，约3\*8mm大小。下切牙牙龈红肿，探诊出血，探诊深度6mm，上下第一磨牙邻面探诊深度6-7mm，附着丧失2-3mm，余未见异常。

1. 主诉疾病的诊断、诊断依据和鉴别诊断
2. 非主诉疾病的诊断和诊断依据
3. 主诉疾病的治疗原则
4. 全口其它疾病的治疗设计

解析

标准答案：

主诉疾病诊断：左上1慢性根尖周炎

非主诉疾病诊断：侵袭性牙周炎

主诉疾病的诊断依据：

1. 上前牙撞伤折断，变色2年。
2. 左上1部分冠折，断断牙本质暴露，探不敏感，叩诊(+)，松动2度，牙髓电活力测试无反应。
3. X线示，远中根尖部牙槽骨透射区。

主诉疾病的鉴别诊断：

1. 非牙源性颌骨内囊肿：病变所涉及的患牙牙髓活力多正常。
2. 根折：X线见根折线。

非主诉疾病的诊断依据：

1. 下切牙牙龈红肿，探诊出血，探诊深度6mm，上下第一磨牙邻面探诊深度6-7mm，附着丧失2-3mm
2. 年龄小，X线牙槽骨水平吸收。

主诉疾病的治疗设计：

1. 左上1根管治疗术
2. 定期复查
3. 根尖病变缩小或愈合冠修复

全口其它疾病的治疗设计

4. 牙周基础治疗（口腔卫生指导+洁治+刮治根面平整）
5. 牙周维持治疗



公众号



视频号

11、女，56岁。

主诉：前牙移位1年，并要求修复缺失牙。

现病史：近一年来发现前牙移位，牙龈肥大，说话漏风，刷牙出血。左下后牙松动拔除6年，未修复。

既往史：高血压病史5年，服用硝苯地平，否认药物过敏史。

家族史：无特殊记载。

检查：前牙区牙龈肥大，覆盖1/3-1/2牙面，牙龈乳头圆顿，探诊出血，探诊深度5-8mm，未探及釉牙骨质界，下前牙移位。左下6缺失，左下5牙髓活力正常，左下7远中咬合面大面积树脂充填，远中倾斜25度，仅远中边缘嵴与对颌牙接触，不松动，X线见根充完善，根尖周无异常。左下5、7牙根长度及牙槽骨正常

1. 主诉疾病的诊断、诊断依据和鉴别诊断
2. 非主诉疾病的诊断
3. 疾病的治疗设计

解析

标准答案：

主诉诊断：

1. 药物性牙龈肥大
2. 慢性牙周炎
3. 下颌牙列缺损

非主诉疾病的诊断：左下7牙体缺损

主诉疾病的诊断依据：

1. 牙龈形态改变（肥大、圆顿、质韧）。
2. 硝苯地平服药史。
3. 有牙周袋和附着丧失
4. 牙龈探诊出血
5. 左下后牙因松动拔除
6. 左下6缺失

主诉疾病的鉴别诊断：

1. 慢性龈炎（简单描述）
2. 遗传性牙龈纤维瘤病 家族史，无服药史。

疾病的治疗设计：

1. 口腔卫生宣教
2. 牙周洁治
3. 刮治探诊深度大于4mm的位点
4. 必要时牙周手术
5. 牙周维持治疗
6. 修复治疗方案：

(1) 左下7桩核冠，5-7固定桥修复 (2) 左下7桩核冠，6种植义齿修复 (3) 左下7桩核冠，6可摘局部义齿修复



公众号



视频号

12、男，26岁。

主诉：牙龈肥大1年，并要求修复缺失牙。

现病史：近一年来发现前牙区牙龈肥大，偶有刷牙出血，未曾牙周治疗。左下2颗后牙有洞，一颗半年前拔除，另一颗做了治疗，现无任何不适。

既往史：1年前肾移植，服用环孢菌素，否认药物过敏史。

家族史：无特殊记载。

检查：牙龈乳头呈结节状增生，探诊出血，以前牙区为重，探诊深度5-6mm，未探及釉牙骨质界。左下6缺失，剩余牙槽嵴平整，左下5未见异常，左下7远中咬合面白色暂封物，不松动，叩诊(-)，剩余牙体组织壁薄，临床冠高度5mm。X线见根充完善，根尖周无异常。

1. 疾病的诊断、诊断依据

2. 牙龈病的鉴别诊断

3. 疾病的治疗设计

解析

标准答案：

诊断：1. 药物性牙龈肥大 2. 下颌牙列缺损 3. 左下7牙体缺损

疾病的诊断依据：

1. (1) 牙龈形态改变(肥大、圆顿、质韧)。(2) 环孢菌素服药史。(3) 无附着丧失

2. (1) 拔牙史 (2) 左下6缺失

3. (1) 左下7远中咬合面白色暂封物，不松动，叩诊(-)。(2) X线见根充完善，根尖周无异常。

牙龈疾病的鉴别诊断：1. 慢性龈炎(简单描述)

2. 遗传性牙龈纤维瘤病 家族史，无服药史。

主诉疾病的治疗原则：

1. 口腔卫生宣教

2. 牙周洁治

3. 刮治探诊深度大于4mm的位点

4. 必要时牙周手术

5. 牙周维持治疗

6. 左下7桩核冠修复

7. 左下6义齿修复，可考虑：

左下5-7固定桥修复

左下5-7可摘局部义齿修复。

左下6种植义齿修复。



公众号



视频号

13、男，35岁。

主诉：前牙区牙龈肥大1年，并要求修复缺失前牙。

现病史：近一年来发现前牙区牙龈肥大，偶有刷牙出血，未曾牙周治疗。上前牙3个月前外伤折断后拔除。

既往史：因癫痫服用苯妥英钠1年，否认药物过敏史。

家族史：无特殊记载。

检查：全口牙龈乳头肥大，圆顿，质地较刃，探诊点状出血，以前牙区为重，探诊深度3-5mm，未探及釉牙骨质界。左上1缺失，拔牙创愈合良好，左上2牙冠完整，右上1轻度舌倾，舌面磨损，前牙色泽和咬合关系正常，不松动，叩诊(-)，余未见异常。

1. 主诉疾病的诊断、诊断依据和鉴别诊断

2. 主诉疾病的治疗原则及修复设计

解析

标准答案：

诊断：1. 药物性牙龈肥大 2. 上颌牙列缺损

主诉疾病的诊断依据：

1. 牙龈形态改变（肥大、圆顿、质韧）。
2. 苯妥英钠服药史。
3. 无附着丧失

主诉疾病的鉴别诊断：

1. 慢性龈炎（简单描述）
2. 遗传性牙龈纤维瘤病 家族史，无服药史。

主诉疾病的治疗原则：

1. 口腔卫生宣教
2. 牙周洁治
3. 刮治探诊深度大于4mm的位点
4. 必要时牙周手术
5. 牙周维持治疗
6. 修复缺失牙。

修复设计

1. 左上2-右上1 烤瓷固定桥修复
2. 左上1 种植修复。
3. 上颌可摘局部义齿修复。



公众号



视频号

14、男，58岁。

主诉：左下后牙进食时酸痛3个月，加重1周。

现病史：3个月来左下后牙进食酸痛，有时对冷热敏感，近1周冷、热食物加重，刺激去除疼痛持续数秒。平时喜吃硬食。

既往史：否认药物过敏史。

家族史：无特殊记载。

检查：左下6咬合面牙本质暴露，探诊检查多处酸软痛，刺激去除后立即消失，质硬光滑。温度测试同对照牙，叩痛（—），不松动。左下7咬合面牙体暴露达牙本质中层，不敏感，温度测试一过性敏感，叩痛（—），不松动。右下6残冠，颊侧近龈缘区有一窦道口，叩痛（++），不松动。右下7残根，表面有暂封物，叩痛（—），不松动余牙未见明显异常。

1. 主诉疾病的诊断、诊断依据和鉴别诊断

2. 非主诉疾病的诊断和诊断依据

3. 主诉疾病的治疗原则

4. 全口其它疾病的治疗设计

解析

标准答案：

主诉疾病：

1. 左下7可复性牙髓炎 重度磨损

2. 左下6牙本质敏感症 中度磨损

非主诉疾病：1. 右下6慢性牙周炎

2. 右下7牙体缺损

主诉疾病的诊断依据：

1 近1周冷、热食物加重，刺激去除疼痛持续数秒

2. 左下6咬合面牙本质暴露，探诊检查多处酸软痛，刺激去除后立即消失，质硬光滑。

温度测试同对照牙。1分

3. 左下冷侧一过性敏感

主诉疾病的鉴别诊断：

1. 与中、深龋鉴别（简单描述）

2. 与慢性闭锁性牙髓炎鉴别。

非主诉疾病的诊断依据：

1. 右下6残冠，颊侧近龈缘区有一窦道口，叩痛（++），不松动，X线片见近中根尖及根分叉区透射区3\*5mm，近远中根在根分叉处已经断裂。

2. 右下7残根，表面有暂封物，叩痛（—），不松动，X线片见根管充填恰填，根尖周无明显异常。1分

主诉疾病的治疗原则：

1. 左下7间接盖髓后充填

2. 左下6充填

全口其它疾病的治疗设计

1. 拔除右下6，3个月后修复

2. 可考虑的修复设计：

（1）右下7桩核冠修复，右下6种植修复。

（2）右下5-7固定桥修复。



公众号



视频号

(3) 下 7 桩核冠修复，右下 6 活动桥修复。





公众号



视频号

15、女，34岁。

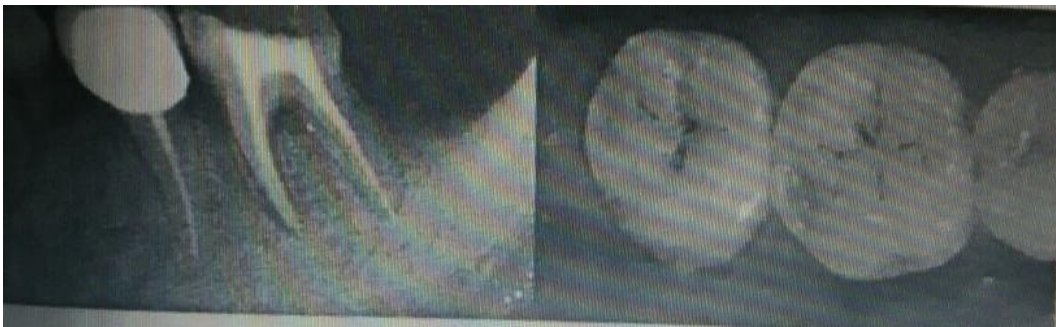
主诉：右下后牙进食时酸痛2周。

现病史：2周一来右下后牙进食酸痛，有时对冷热敏感，平时无不适，6个月来左下后牙做过根管治疗，现无不适症状，复习病历，治疗前近中根尖病变5mm\*6mm。

既往史：否认药物过敏史。

家族史：无特殊记载。

检查：右下6咬合面远中探诊酸痛，刺激去除后立即消失，温度测试同对照牙，叩痛(-)，不松动。右下7咬合面窝沟发黑探诊卡探针，右下6、7视诊如下图。左下5烤瓷冠修复，形态、边缘和邻接关系正常。左下6远中咬合面髓腔内暂封物，剩余牙体组织壁薄，叩痛(-)，不松动，扪诊无异常，远中PD7mm。左下5、6X线见下图。左上、左下7、8均缺失，剩余牙槽嵴中度吸收。下颌前牙牙龈缘距舌系带6mm，全口牙石(+)，余牙未见明显异常。



1. 主诉疾病的诊断、诊断依据和鉴别诊断
2. 非主诉疾病的诊断和诊断依据
3. 主诉疾病的治疗原则
4. 全口其它疾病的治疗设计

解析

标准答案：

主诉疾病：

1. 右下6咬合面牙本质过敏症 重度磨耗
2. 右下7咬合面中龋

非主诉疾病：左下6牙体缺损 慢性牙周炎 上下颌牙列缺损

主诉疾病的诊断依据：

1. 右下后牙进食酸痛2周，有时对冷热敏感，平时无不适。

2. 检查：右下6咬合面牙本质暴露，探诊酸痛，刺激去除后立即消失。右下7咬合面窝沟发黑探诊卡探针。

3. 图片示：右下6咬合面牙本质暴露。右下7咬合面显示窝沟龋

主诉疾病的鉴别诊断：1、6与浅龋鉴别 2、7与深龋鉴别。

非主诉疾病的诊断依据：

1. 左6远中咬合面髓腔内暂封物，X线见根尖少量超填，牙槽骨吸收，远中PD7mm。
2. 左上、左下7、8均缺失。

主诉疾病的治疗原则：

1. 右下6充填
2. 右下7充填

全口其它疾病的治疗设计

1. 左下6牙周治疗，桩核冠修复
2. 左上、左下7、8不需要修复。



公众号



视频号

3. 全口牙周洁治，口腔卫生宣教。



公众号



视频号

16、女，45岁。

主诉：口腔反复溃疡5年，下唇溃疡5天。

现病史：5年来口腔反复溃疡，每次1-2个，绿豆大小，疼痛明显，7-10天自行愈合，间隔2-3个月，近5天下唇出现溃疡，疼痛。下前牙变长，遇冷热不适。

既往史：否认全身系统病史，否认药物过敏史。否认眼、外阴及皮肤病史。

家族史：母亲有口腔溃疡史，但很少复发。

检查：下唇黏膜溃疡小溃疡，左上1烤瓷冠修复，龈沟探诊深度2mm，叩痛(-)，不松动，牙龈未见异常，余未见明显异常。

1. 主诉疾病的诊断、诊断依据
2. 上前牙修复体存在的问题
3. 黏膜病需鉴别的疾病
4. 主诉疾病的治疗设计

解析

标准答案：

诊断：

主诉疾病诊断：

1. 轻型阿弗他溃疡
2. 左上1牙体缺损

主诉疾病的诊断依据：

1. 溃疡绿豆大小，1-2个，7-10自愈。2. 溃疡反复发作具有自限性病史 3. 家族史 4. 无眼部、外阴及皮肤溃疡。5. 左上1病史及检查。

上前牙修复体存在的问题

1. 烤瓷牙颜色与邻牙不协调。 2. 唇侧龈缘灰暗

鉴别诊断：

1. 白塞病。
2. 创伤性溃疡。

主诉疾病的治疗设计：

1. 寻找相关诱因，去除可能的致病因素，尽可能延长溃疡发作的间隔时间。
2. 局部消炎、止痛，促进愈合。
3. 拆除左上1烤瓷冠
4. 左上1重新冠修复



公众号



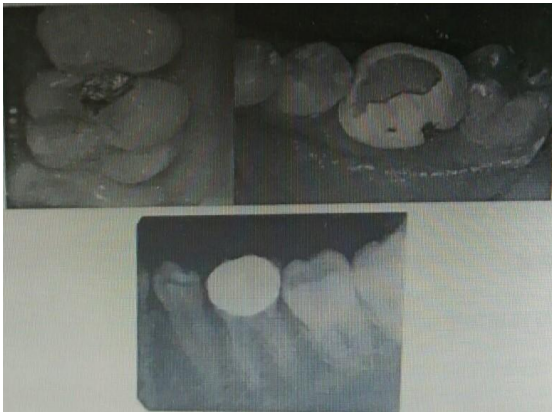视频号

17、女，18岁。

主诉：右上后牙咬物痛1周。

现病史：2年前曾治疗右上后牙，近一个月来冷热敏感。一周前开始出现咬物痛，无自发痛病史。左下后牙3年前因龋充填后活髓牙做烤瓷冠修复，半年后咬物时崩瓷，未食物嵌塞。

检查：右上6近中（牙合）面银汞充填体松动，边缘可深入（如图），质软，敏感，冷水入洞有一过性敏感，叩诊（-）。X线显示龋损近髓腔，根尖周无异常。右上5远中邻面有透射区达牙本质浅层。左下6烤瓷冠崩瓷，临床冠高3mm，不松动，叩诊（-）。X线如下图



1. 主诉疾病的诊断、诊断依据和鉴别诊断
2. 非主诉疾病的诊断和诊断依据
3. 主诉疾病的治疗原则
4. 全口其它疾病的治疗设计

解析

标准答案：

诊断：

主诉疾病诊断：1. 左上6继发深龋

非主诉疾病诊断：

1. 左上5中龋
2. 右下6牙体缺损

主诉疾病的诊断依据：

1. 右上6近中牙合面银汞充填体松动，边缘可深入，质软，敏感。
2. 冷水入洞有一过性敏感。
3. X线显示龋损近髓腔，根尖周无异常。

主诉疾病的鉴别诊断：

1. 慢性牙髓炎：有自发痛史，牙髓活力测试异常。
2. 可复性牙髓炎：物自发痛，冷侧一过性敏感。

非主诉疾病的诊断依据：

1. 右上5远中邻面有透射区达牙本质浅层。
2. 左下6烤瓷冠崩瓷，临床冠高3mm，不松动叩诊（-）。

主诉疾病的治疗原则：

1. 右上6复合树脂粘接修复
- 右上5充填治疗。



公众号



视频号

2. 左下6 拆除修复体。  
铸造金属全冠修复



公众号



视频号

18、男，24岁。

主诉：左上前牙冷水敏感3个月。

现病史：3个月来左上前牙刷牙时不敢用冷水，无自发痛及肿胀。半年前相邻牙因外伤行根管治疗，未修复，平时无不适。

检查：左上2唇面深龋，探诊敏感，冷侧正常，叩诊(-)，不松动，牙龈无异常。左上1冠折1/2，白色充填物完好，叩诊(-)，不松动，牙龈无异常。左上8颊向倾斜，萌出不全。左下8未萌出，其余牙未见异常。

1. 主诉疾病的诊断、诊断依据和鉴别诊断
2. 非主诉疾病的诊断和诊断依据
3. 主诉疾病的治疗原则
4. 全口其它疾病的治疗设计

解析

标准答案：

诊断：

主诉疾病诊断：1. 左上2唇面深龋

非主诉疾病诊断：1. 左上1牙体缺损

2. 左上8颊向近中阻生

主诉疾病的诊断依据：

1. 左上前牙刷牙时不敢用冷水3个月，无自发痛及肿胀。
2. 左上2唇面深龋，探诊敏感，冷侧正常，叩诊(-)。

主诉疾病的鉴别诊断：

1. 慢性牙髓炎：有自发痛史，牙髓活力测试异常。
2. 可复性牙髓炎：物自发痛，冷侧一过性敏感。

非主诉疾病的诊断依据：

1. 左上1冠折1/2，白色充填物完好，叩诊(-)，不松动。

X线示：左上1根充严密，无根尖病变，无根折。

2. 左上8颊向近中阻生。

主诉疾病的治疗原则：

1. 左上2复合树脂粘接修复

桩核：纤维树脂核 或铸造金属桩核

冠：金属烤瓷冠，全瓷冠

2. 拔除左上8。



公众号



视频号

19、女，4岁。

主诉：右下后牙进食疼痛3天，口内白膜1天。

现病史：近3天右下后牙进食疼痛，口服抗生素3天，1天前发现口内出现小白点，后逐渐变大成斑块状。

既往史：平时体质较弱，否认全身系统性疾病及传染病史，否认药物过敏史。

家族史：无特殊记载。

检查：右下D咬合面深龋洞，探疼，叩痛(-)，不松动，腐质未去净露髓，X线见龋深及髓，根分叉骨质疏松，右下EMO、CD龋中等，腐质去净达牙本质浅层，余牙未见异常。口腔黏膜广泛充血，颊黏膜白色假膜用力可擦去。

实验室检查：涂片可查到菌丝和孢子

1. 主诉疾病的诊断、诊断依据和鉴别诊断
2. 非主诉疾病的诊断依据
3. 主诉疾病的治疗原则
4. 全口其它疾病的治疗设计

解析

标准答案：

诊断：

主诉疾病诊断：

1. 右下D慢性性牙髓炎 2. 急性假膜型念珠菌口炎或鹅口疮（答念珠菌口炎得1分）

非主诉疾病诊断：右下EMO、CD中龋

主诉疾病的诊断依据：1. 左上 2 慢性性牙髓炎急性发作

- (1) 病史：进食疼痛。
- (2) 临床检查：龋洞，探疼，腐质未去净露髓。
- (3) X线检查龋深及髓，根分叉骨质疏松。

2. 急性假膜型念珠菌口炎或鹅口疮

- (1) 服用抗生素史，口腔黏膜广泛充血，颊黏膜白色假膜用力可擦去。
- (2) 涂片可见菌丝和孢子。

主诉疾病的鉴别诊断：1. 左上 2 慢性性牙髓炎急性发作

- (1) 深龋：无自发痛，临床检查龋洞深，腐质去净未露髓。
- (2) 慢性根尖周炎：咬合痛，自发痛，叩痛，可有松动牙或有瘘管。X线检查根尖有低密度影。

急性假膜型念珠菌口炎或鹅口疮

球菌性口炎（膜性口炎）：黏膜充血水肿明显，见成片灰黄色假膜，表面致密，擦去假膜，见溢血的糜烂面。区域淋巴结肿大压痛，可伴有发热等全身症状。

非主诉疾病的诊断依据：右下EMO、CD龋中等，腐质去净达牙本质浅层

主诉疾病的治疗原则：

1. 右下D根管治疗术
  2. 2-4%碳酸氢钠溶液漱口
  3. 抗真菌药物局部应用
- 全口其它疾病的治疗设计  
右下E、D充填治疗



公众号



视频号

20、女，10岁。

主诉：右侧后牙自发痛3天。

现病史：近3天右侧后牙自发性疼痛，不能定位，有时头痛。口服消炎药疼痛无明显缓解。

既往史：平时体质较弱，否认全身系统性疾病及传染病史，否认药物过敏史。

家族史：无特殊记载。

检查：右下5无龋坏，咬合面中心有一深凹陷区，叩痛（±），不松动，冷侧疼痛加重，牙龈略充血，余牙未见明显异常。X线如图。上唇口腔白膜用力可擦去。

实验室检查：涂片可查到菌丝和孢子

1. 主诉疾病的诊断、诊断依据和鉴别诊断
2. 非主诉疾病的诊断、诊断依据
3. 主诉疾病的治疗原则
4. 全口其它疾病的治疗设计

解析

标准答案：

诊断：

主诉疾病诊断：1. 右下5急性牙髓炎 2. 畸形中央尖折断

非主诉疾病诊断：

急性假膜型念珠菌口炎或鹅口疮（答念珠菌口炎得1分）

主诉疾病的诊断依据：

1. 病史：自发痛。
2. 临床检查：右下5无龋坏，咬合面中心有一深凹陷区（畸形中央尖折断），叩痛（+-），不松动。

3. X线检查牙根未发育完善。

主诉疾病的鉴别诊断：急性根尖周炎：有明显叩痛，牙髓活力测试无反应。

非主诉疾病的诊断依据：

1. 唇黏膜可见凝乳状假膜，用力可擦去。
2. 涂片可见菌丝和孢子。

主诉疾病的治疗原则：

1. 氢氧化钙活髓切断术（未答氢氧化钙给1分）
2. 定期复查。
3. 牙根发育完成后根管治疗术

全口其它疾病的治疗设计

1. 2-4%碳酸氢钠溶液漱口
2. 抗真菌药物局部应用





公众号



视频号

21、女，13岁。

主诉：左上前牙自发痛3天，口内白膜1天。

现病史：左上前牙冷热刺激疼痛半年，近3天出现自发性疼痛，夜间痛。口服消炎药疼痛无明显缓解。1日口内出现白膜。

既往史：平时体质较弱，否认全身系统性疾病及传染病史，否认药物过敏史。

家族史：无特殊记载。

检查：左上2近中龋深，探疼，叩痛(-)，不松动，冷侧疼痛持续，牙龈未见异常。双侧上颌中切牙龋深，探疼不明显，叩痛(-)，不松动，冷侧正常，牙龈未见异常。X线如图。口腔白膜用力可擦去。

实验室检查：涂片可查到菌丝和孢子

1. 主诉疾病的诊断、诊断依据和鉴别诊断
2. 非主诉疾病的诊断
3. 主诉疾病的治疗原则
4. 全口其它疾病的治疗设计

解析

标准答案：

诊断：

主诉疾病诊断：

1. 左上2慢性牙髓炎急性发作
2. 急性假膜型念珠菌口炎或鹅口疮（答念珠菌口炎得1分）

非主诉疾病诊断：左上、右上1深龋

主诉疾病的诊断依据：

1. 左上2慢性牙髓炎急性发作

(1) 病史：自发痛。(2) 临床检查：龋洞，探痛，冷测疼痛持续较。(3) X线检查龋深及髓。

2. 急性假膜型念珠菌口炎或鹅口疮

(1) 唇黏膜可见凝乳状假膜，用力可擦去。(2) 涂片可见菌丝和孢子。

主诉疾病的鉴别诊断：

1. 左上2慢性牙髓炎急性发作

(1) 可复性牙髓炎：无自发痛，冷测一过性疼痛，刺激去除疼痛很快消失。

(2) 急性根尖周炎：有明显叩痛，牙髓活力测试无反应。

2. 急性假膜型念珠菌口炎或鹅口疮

球菌性口炎（膜性口炎）：黏膜充血水肿明显，见成片灰黄色假膜，表面致密，擦去假膜，见溢血的糜烂面。区域淋巴结肿大压痛，可伴有发热等全身症状。

主诉疾病的治疗原则：

1. 左上2根管治疗术
  2. 左上2复合树脂粘接修复或桩核冠修复。
  3. 2-4%碳酸氢钠溶液漱口
  4. 抗真菌药物局部应用
- 全口其它疾病的治疗设计  
右上、左上1复合树脂粘接修复



公众号



视频号

22、男，12岁。

主诉：上前牙外伤4小时，牙变色1周。

现病史：4小时前被篮球碰伤面部，未出血，无头痛、恶心及呕吐。近1周来右上前牙变黑，咬合不舒服。右上前牙摔伤半年，当时无症状，未做治疗。

既往史：否认传染病史，否认药物过敏史。

家族史：无特殊。

检查：神志清楚，查体合作。右颊部肿胀，未见创口，触诊较硬，有压痛。右上1牙冠折断2/3，牙本质暴露，舌侧达牙颈部，色灰暗，叩诊(+)，不松动，牙龈充血，牙髓电活力测试无反应。右上2叩诊(+)，不松动，牙冠裂纹，牙龈未见异常，冷侧一过性敏感。余牙不松动，张口无异常，咬合关系正常，X线如下图，面部其它地方未见外伤，其它均未见异常。



1. 主诉疾病的诊断、诊断依据
2. 牙外伤的鉴别诊断



公众号



视频号

### 3. 主诉疾病的治疗原则

解析

标准答案：

诊断：

主诉疾病诊断：

1. 右上 2 牙隐裂
2. 右上 1 慢性根尖周炎
3. 右上 1 冠折
4. 右面部挫伤

主诉疾病的诊断依据：

右上、左上 1 外伤的诊断依据

1. 外伤史。

2. 临床检查：右上 2 叩诊 (+)，不松动，牙冠裂纹，冷侧一过性敏感。

右上 1 牙冠折断 2/3，牙本质暴露，色灰暗，叩诊 (+)，不松动，牙龈充血，牙髓电活力测试无反应。

3. X 线检查：牙根未发育完善，未见根折线，根尖区低密度影。

4. 右颊部肿胀，未见创口，触诊较硬，有压痛。

牙外伤的鉴别诊断

1. 冠折露髓

2. 根折：外伤史，X 线有根折线。

3. 颌骨骨折：外伤史，移位，咬合关系异常，压痛，张口受限，X 线有骨折线。

主诉疾病的治疗原则：

1. 右上 1 根尖诱导成形术

2. 根尖孔封闭后根管治疗。

3. 右上 2 定期观察。

4. 局部冷敷，必要时给止血药及抗生素

5. 拍片排除颌骨骨折



公众号



视频号

23、男，8岁半。

主诉：上前牙外伤4小时。

现病史：4小时前摔倒，面部着地，上前牙碰断，下唇被咬破，出血较多，能自行止住。无头痛、恶心及呕吐，上前牙吸气时头痛。

既往史：否认传染病史，否认药物过敏史。

家族史：无特殊。

检查：神志清楚，查体合作。下唇轻度肿胀，唇红黏膜见一横行创口，长约6.5px，深达肌层，少量渗血。左上1切1/3折断，近中髓角点状露髓孔，叩诊(+)，不松动，牙龈未见异常。右上1切端折断至牙本质浅层，探诊敏感，叩诊(+)，不松动，牙龈未见异常。余牙不松动，张口无异常，咬合关系正常，X线如下图，面部其它地方未见外伤，其它均未见异常。



1. 主诉疾病的诊断、诊断依据

2. 牙外伤的鉴别诊断

3. 主诉疾病的治疗原则

解析

标准答案：

诊断：

主诉疾病诊断：

1. 左上1冠折露髓

2. 右上1冠折



公众号



视频号

### 3. 下唇软组织挫裂伤

主诉疾病的诊断依据：

右上、左上 1 外伤的诊断依据

1. 外伤史。
2. 临床检查：冠缺损，牙本质暴露或牙髓暴露。
3. X 线检查：牙根未发育完善（接近发育完成），未见根折线。

下唇软组织挫裂伤的诊断依据

1. 下唇损伤，有出血。
2. 检查：唇红黏膜见一横行创口，长约 2.5cm，深达肌层。
3. 其它未见明显异常。

牙外伤的鉴别诊断

1. 根折：外伤史，X 线有根折线。
2. 脱位：外伤史，X 线牙周膜间隙增宽。

主诉疾病的治疗原则：

1. 局麻下清创 2. 分层缝合下唇创口。 3. 左上 1 活髓切断术。 4. 牙根发育完成后，根管治疗，冠修复。

5. 右上 1 间接盖髓术 6. 光固化树脂充填



公众号



视频号

23、女，35岁。

主诉：口腔反复溃疡2年，舌部多发小溃疡10天。并要求解决右上后牙食物嵌塞问题。

现病史：2年来口腔反复溃疡，每次10余个，米粒大小，每次10余个，疼痛明显，严重影响进食及吞咽，舌前部多发小溃疡10天。右上一后牙牙髓病治疗后烤瓷冠修复，近1个月来出现食物嵌塞，刷牙出血。否认眼部、外阴及皮肤溃疡。

既往史：否认全身系统疾病，否认药物过敏史。

家族史：母亲有口腔溃疡史。

检查：舌尖、舌腹不多处溃疡，周围黏膜充血水肿。右上6烤瓷冠修复，远中颊崩瓷，6、7间食物嵌塞，龈缘红肿，探诊出血，龈沟探诊深度2mm，无附着丧失，叩诊(-)，不松动，X线检查根充完善，根尖周无明显异常，余牙未见明显异常。

1. 主诉疾病的诊断、诊断依据
2. 与黏膜病鉴别诊断的疾病
3. 疾病的治疗设计

解析

标准答案：

诊断：

主诉疾病诊断：

1. 疱疹样复发性阿弗他溃疡或口炎型口疮（未答分型扣1分）
2. 右上6牙体缺损
3. 右上6、7慢性龈炎

主诉疾病的诊断依据：

1. 溃疡多发，10余个，散在分布。
2. 溃疡反复发作具有自限性病史及家族史。
3. 无眼部、外阴及皮肤溃疡。
4. 右上6烤瓷冠修复，病史、临床检查和X线表现。
5. 龈缘红肿，探诊出血，无附着丧失，不松动。

与黏膜病鉴别诊断的疾病：

1. 白塞病。2. 疱疹性口炎

疾病的治疗设计：

1. 寻找相关诱因，去除可能的致病因素，尽可能延长溃疡发作的间隔时间。
2. 局部消炎、止痛，促进愈合。
3. 严重者可考虑药物治疗
4. 拆除6烤瓷冠。
5. 口腔卫生指导，洁治
6. 重新全冠修复；可考虑采用贵金属合金烤瓷冠或全瓷冠修复。



公众号



视频号

24、女，45岁。

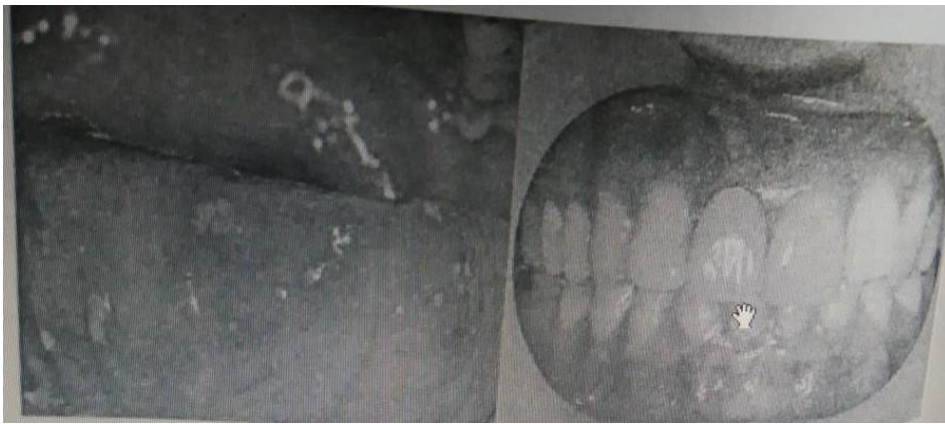
主诉：口腔反复溃疡2年，舌部多发小溃疡10天。并要求重新修复上前牙。

现病史：2年来口腔反复溃疡，每次10余个，米粒大小，疼痛明显，严重影响进食及吞咽，舌前部多发小溃疡10天。3年前右上中切牙龋病治疗后烤瓷冠修复，自觉颜色与邻牙差别大，美观效果不满意，近3个月来患牙牙龈发黑，否认眼部、外阴及皮肤溃疡。

既往史：否认全身系统疾病，否认药物过敏史。

家族史：父亲有口腔溃疡史。

检查：舌尖、舌腹不多处溃疡，见下图。右上1烤瓷冠修复，颜色与邻牙不一致，冠边缘密合度差，唇侧龈缘灰暗，龈沟探诊深2mm，叩诊(-)，不松动，X线检查根充完善，根尖周无明显异常，余牙未见明显异常。



1. 主诉疾病的诊断、诊断依据

2. 与黏膜病鉴别诊断的疾病

3. 疾病的治疗设计

解析

标准答案：

诊断：

主诉疾病诊断：

1. 疱疹样复发性阿弗他溃疡或口炎型口疮（未答分型扣1分）

2. 右上1牙体缺损

主诉疾病的诊断依据：

1. 溃疡多发，10余个，散在分布。

2. 溃疡反复发作具有自限性病史及家族史

3. 无眼部、外阴及皮肤溃疡。

4. 右上1烤瓷冠修复，叩诊(-)，不松动，X线检查根充完善，根尖周无明显异常。

与黏膜病鉴别诊断的疾病：

1. 白塞病。2. 疱疹性口炎

疾病的治疗设计：

1. 寻找相关诱因，去除可能的致病因素，尽可能延长溃疡发作的间隔时间。

2. 局部消炎、止痛，促进愈合。

3. 严重者可考虑药物治疗

4. 拆除1烤瓷冠。



公众号



视频号

5. 采用贵金属合金烤瓷冠或全瓷冠修复。





公众号



视频号

25、女，45岁。

主诉：前牙外伤3天，下唇反复溃疡6年。

现病史：3天前前牙外伤冠折，急诊处理除去舌侧断片。6年来口腔反复溃疡，每次1-2个，约黄豆大小，疼痛明显，15-30天自行愈合，预后出现瘢痕，2周前下唇再次出现溃疡，疼痛，否认眼部、外阴及皮肤溃疡。

既往史：否认全身系统疾病，否认药物过敏史。

家族史：父亲有口腔溃疡史。

检查：左上1冠部缺损，牙髓暴露，唇侧断端位于龈上2mm，舌侧齐龈。左上2切1/3缺损，牙髓暴露，不松动。伤牙X线未见根折。上前牙龈缘位置协调。下唇见25px\*30px黏膜溃疡。

1. 主诉疾病的诊断、诊断依据
2. 与黏膜病鉴别诊断的疾病
3. 疾病的治疗设计

解析

标准答案：

诊断：

主诉疾病诊断：

1. 左上1、2冠折露髓
2. 腺周口疮或重型复发性阿弗他溃疡（未答重型扣1分）

主诉疾病的诊断依据：

1. 外伤史。
2. 临床检查：冠缺损，牙本质暴露或牙髓暴露。
3. X线牙根发育完善，未见根折线。
4. 溃疡深大。
5. 愈合时间长，愈后有瘢痕
6. 溃疡反复发作具有自限性
7. 家族史
8. 无眼部、外阴及皮肤溃疡。

与黏膜病鉴别诊断的疾病：

1. 白塞病。
2. 创伤性溃疡
3. 癌性溃疡。
4. 结核性溃疡。

疾病的治疗设计：

1. 左上1、2根管治疗术
2. 左上1、2桩核冠修复
3. 寻找相关诱因，去除可能的致病因素，尽可能延长溃疡发作的间隔时间。
4. 局部消炎、止痛，促进愈合。
5. 严重者可考虑药物治疗



公众号



视频号

26、女，13岁。

主诉：口腔反复溃疡1年，下唇溃疡2天。

现病史：一年来口腔反复溃疡，每次1-2个，绿豆大小，疼痛明显，7-10天自行愈合，间隔2-3个月，近2天下唇出现溃疡，疼痛，否认眼部、外阴及皮肤溃疡。

既往史：否认药物过敏史。

个人史：挑食，不喜欢吃蔬菜及水果。

家族史：母亲有反复口腔溃疡复发史。

1. 主诉疾病的诊断、诊断依据和鉴别诊断
2. 非主诉疾病的诊断和诊断依据
3. 主诉疾病的治疗原则
4. 全口其它疾病的治疗设计

解析

标准答案：

诊断：

主诉疾病诊断：轻型复发性阿弗他溃疡（未答轻型口1分）

非主诉疾病诊断：左上6L0深龋

主诉疾病的诊断依据：

1. 溃疡绿豆大小，1-2个，7-10自愈。
2. 溃疡反复发作具有自限性病史
3. 家族史
4. 无眼部、外阴及皮肤溃疡。

主诉疾病的鉴别诊断：1. 白塞病：

2. 创伤性溃疡：

非主诉疾病诊断依据

1. 左上6L0龋洞达牙本质深层，无探痛，叩痛(-)，不松动，牙龈正常。
2. 冷测同对照牙。

主诉疾病的治疗原则：

1. 寻找相关诱因，去除可能的致病因素，尽可能延长溃疡发作的间隔时间。
2. 局部消炎、止痛，促进愈合。
3. 严重者可考虑配合全身药物治疗。

全口其它疾病的治疗设计

1. 左上6间接盖髓
2. 垫底充填



公众号



视频号

27、女，45岁。

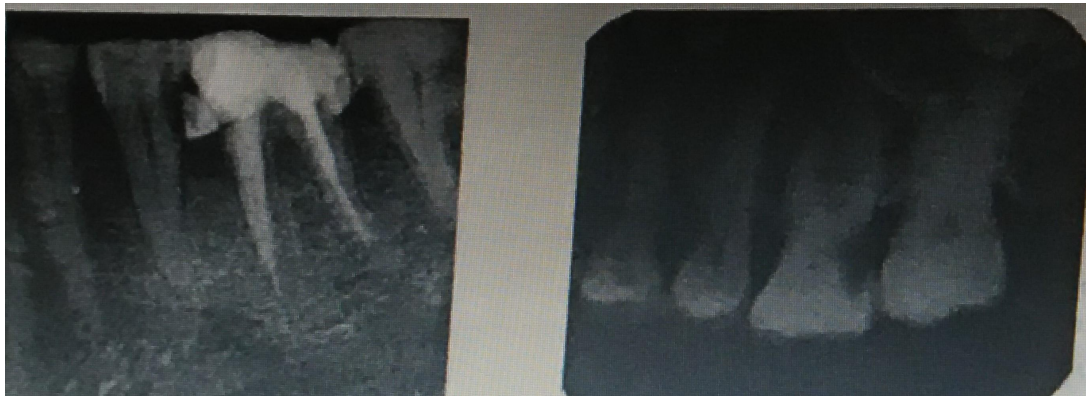主诉：左侧后牙自发痛、放射痛3天。

现病史：左侧后牙3天来出现自发性、阵发性疼痛，晚上加重，影响睡眠，伴有患侧颞部疼痛，昨晚出现跳痛，无肿胀。左侧上颌后牙长期食物嵌塞，隐痛不适，遇冷热敏感，刷牙时疼痛。1周前去医院求治，“杀神经治疗”一颗左下后牙，原症状未见好转。

既往史：否认药物过敏史。

检查：左上6D边缘嵴呈墨浸状，远中颈部龋洞，探疼，冷侧迟钝，热测激发痛，持续较长时间，叩痛（±），不松动。左下5远中钩探针，冷侧正常，叩诊（-），牙龈无异常。左下6残冠，白色暂封物，叩诊（-），不松动，牙龈充血，近中牙周袋深4mm。余牙轻度红

肿，PD4-6mm，X线如下图。



1. 主诉疾病的诊断、诊断依据和鉴别诊断

2. 非主诉疾病的诊断

3. 主诉疾病的治疗原则

4. 全口其它疾病的治疗设计

解析

标准答案：

诊断：

主诉疾病诊断：

1. 左上6慢性牙髓炎急性发作3分

非主诉疾病诊断：

1. 左下6牙体缺损

2. 左下5深龋

3. 慢性牙周炎

主诉疾病的诊断依据：

1. 左上后牙阵发性、夜间痛，感患侧颞部疼痛病史1周。

2. 左上6冷侧迟钝，热测激发痛，持续较长时间，叩痛（±）。

3. X线左上6龋深及髓，根尖周未见明显异常。

主诉疾病的鉴别诊断：

1. 三叉神经痛：无病原牙，疼痛有扳机点，牙髓活力测试正常。

2. 深龋：温度测试正常，无自发痛，叩诊（-）。

主诉疾病的治疗原则：



公众号



视频号

1. 左上 6 根管治疗术
  2. 左上 6 桩核冠修复
- 全口其它疾病的治疗设计
1. 牙周基础治疗，口腔卫生宣教
  2. 左下 5 复合树脂粘接修复
- 左下 6 桩核冠修复



公众号



视频号

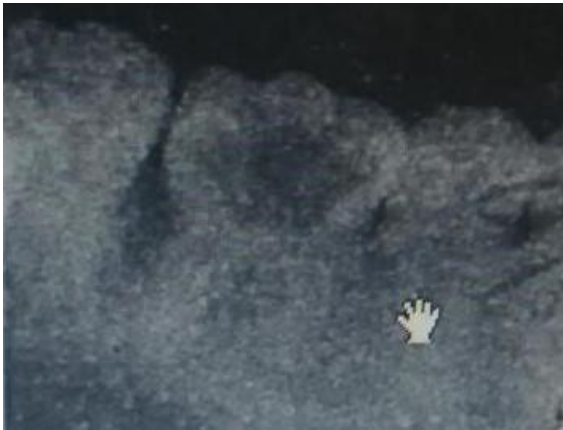28、男，19岁。

主诉：右下颌后牙咬合痛3个月。

现病史：1年来右下后牙有洞，食物嵌塞，因反复剔牙使牙冠不断崩损，洞越来越大。近3个月来出现咬合痛并有出血，不敢咀嚼，对冷刺激敏感，无明显自发痛，无肿胀。

既往史：否认药物过敏史。

检查：左下6残冠，髓腔内大块红色肉芽组织，洞内探诊出血多，探入深部疼痛，探及硬组织，叩痛（—），不松动，牙周探诊2-3mm，龈缘轻度红肿，X线如图。右侧上颌后牙牙石（++）



1. 主诉疾病的诊断、诊断依据和鉴别诊断
2. 非主诉疾病的诊断和诊断依据
3. 主诉疾病的治疗原则
4. 全口其它疾病的治疗设计

解析

标准答案：

主诉疾病诊断：左下6慢性牙髓炎或慢性增生性牙髓炎

非主诉疾病诊断：慢性龈炎

主诉疾病的诊断依据：

1. 1年来右下后牙食物嵌塞，近3个月来出现咬合痛并有出血，不敢咀嚼，对冷刺激敏感。

2. 左下6残冠，髓腔内大块红色肉芽组织，洞内探诊出血多，探入深部疼痛。

3. X线显示髓室底完整，根尖周未见明显异常。

主诉疾病的鉴别诊断：

1. 牙龈息肉：蒂部起自牙龈。

2. 牙周膜息肉：息肉蒂部起自髓室底穿下方的牙周组织，X线显示根分叉骨密度减低。

非主诉疾病的诊断依据：

1. 龈炎红肿，探诊深度2-3mm。

2. 右侧上颌后牙牙石（++）。

3. X线显示无牙槽骨吸收。

主诉疾病的治疗原则：

1. 左下6根管治疗术

2. 左下6桩核冠修复



公众号



视频号

全口其它疾病的治疗设计

1. 全口洁治。
2. 卫生宣教。



公众号



视频号

29、男，34岁。

主诉：左侧后牙自发性放射痛2天，加重1天。

现病史：左侧后牙长期遇冷刺激疼痛，偶有隐痛。2天来自发性疼痛伴阵发性加剧，疼痛明显加重，伴左侧面部疼痛不能入眠，今日遇热出现跳痛，口含冷水有所缓解。前左下后牙曾有肿痛。

既往史：否认药物过敏史。

检查：左下8近中阻生，X线见图。叩痛（—），牙龈有盲袋，无红肿、无分泌物。左下7D颈部深龋洞，探痛，冷测迟钝，热测激发痛，持续时间长，叩痛（±），不松动，牙龈无红肿。左上6残冠，颊侧边缘位于龈下3mm，断面大量腐质，叩痛（±），不松动，X线片如图，余牙未见明显异常



1. 主诉疾病的诊断、诊断依据和鉴别诊断
2. 非主诉疾病的诊断和诊断依据
3. 主诉疾病的治疗原则
4. 全口其它疾病的治疗设计

解析

标准答案：

主诉疾病：1. 左下7慢性牙髓炎急性发作

非主诉疾病：左下8近中阻生、右上6慢性根尖周炎

主诉疾病的诊断依据：

1. 左侧7长期遇冷刺激疼痛，自发性隐痛病史。
2. 左下7D颈部深龋洞，冷测迟钝，热测激发痛，持续时间长。
3. 左下7X线显示深龋及髓，根尖未见明显异常。

主诉疾病的鉴别诊断：

1. 三叉神经痛：无病原牙，疼痛有扳机点，牙髓活力测试正常。
2. 左下7和8冠周炎鉴别：后者牙龈有盲袋，无冷热刺激痛。

非主诉疾病的诊断依据：

1. 左下8近中阻生，X线显示位置。
2. 左上6残冠，检查及X线。

主诉疾病的治疗原则：

1. 左下7根管治疗术
2. 冠修复

全口其它疾病的治疗设计

1. 6和8拔除
2. 6择期修复

修复方式可考虑：种植义齿、固定义齿修复、活动义齿修复



公众号



视频号

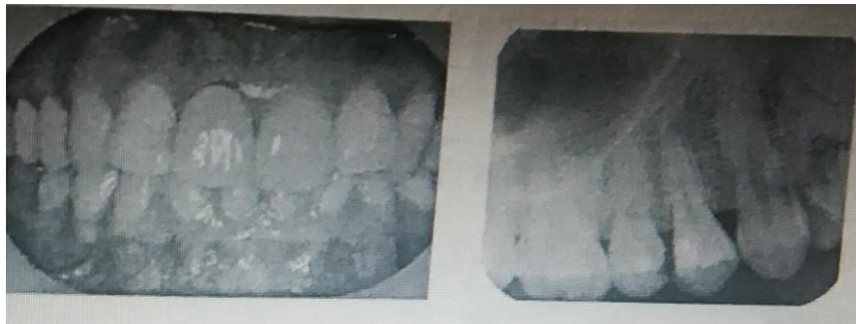30、男，32岁。

主诉：右上后牙遇冷敏感2个月。

现病史：2个月来，右上后牙进食食物嵌塞，遇冷刺激疼痛，无自发痛。3年前因右上中切牙龋坏，行牙体治疗后烤瓷冠修复，自觉颜色与邻牙差别大，美观效果不满意，近3个月来发现牙龈发黑，询问是否可以重新修复。

既往史：否认药物过敏史。

检查：右上5M0龋洞深，探痛，质软，冷侧一过性敏感，叩痛（-），不松动。右上4D0银汞充填体塌陷，洞缘可探入，无痛，电活力测试无反应，叩痛（-），不松动，牙龈无异常。右上1烤瓷冠修复体，龈沟探诊深度2mm，叩痛（-），不松动，X线片显示根充完善，根尖周无异常。余牙未见明显异常。视诊及X线如图



1. 主诉疾病的诊断、诊断依据和鉴别诊断
2. 非主诉疾病的诊断和诊断依据
3. 右上1修复体存在的问题
4. 主诉疾病的治疗原则
5. 全口其它疾病的治疗设计

解析

主诉疾病：右上5可复性牙髓炎

非主诉疾病：

1. 右上4慢性根尖周炎
2. 右上1牙体缺损

主诉疾病的诊断依据：

1. 右上5遇冷刺激疼痛，无自发痛。
2. X线显示洞深达牙本质中层，冷侧一过性敏感。

主诉疾病的鉴别诊断：

1. 深龋：冷侧正常，仅入洞一过性敏感。
2. 慢性牙髓炎：可有自发痛病史，冷侧敏感或迟钝。
3. 慢性根尖周炎：右上4电活力测试无反应。根尖骨质有透射影

非主诉疾病的诊断依据：无明显症状，牙髓电活力测试无反应。根尖骨质有透射影。

主诉疾病的治疗原则

1. 右上5间接盖髓
2. 观察，待无症状时充填。

全口其它疾病的治疗设计：

1. 右上4根管治疗术
2. 右上1拆除原烤瓷冠

采用贵金属合金或者全瓷修复





公众号



视频号

### 31、病例摘要

男. 18 岁

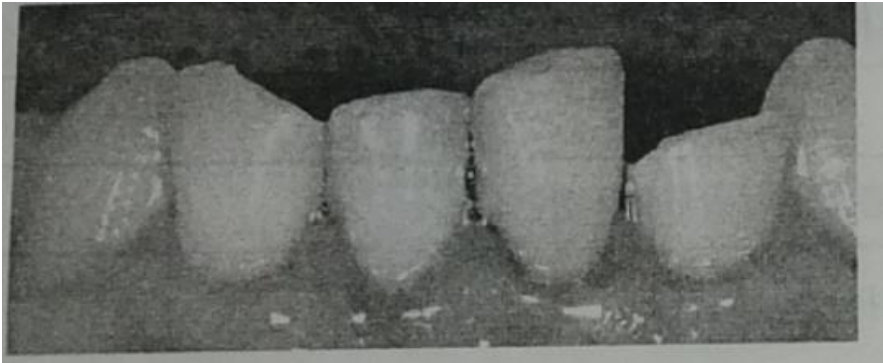
主诉：下前牙外伤折断 6 小时。

现病史：6 小时前摔倒，下前牙着地折断，现不能咬牙且吸气酸痛，身体其他部位无外伤，神志清楚。

既往史：否认全身系统性疾病和皮肤病史。否认药物过敏史。

家族史：无特殊。

检查：左下 2，右下 1 部分冠折，左下 2 断端外露新鲜牙本质，近中髓角点状出血，探敏感，叩痛 (+)，不松动，左下 1 切端较邻牙略伸长，松动 II 度，叩痛 (+)，冷测无反应，舌侧开髓孔有暂封物，。右下 1，远中切角折断，牙本质暴露，探敏感，叩痛 (+)，冷测一过性敏感，不松动，上，下前牙牙龈红，探出血，全口牙石 (+++)，余未见异常，X 线见下图，



病例分析：

1. 主诉疾病的诊断，诊断依据和鉴别诊断
2. 非主诉疾病的诊断和诊断依据。
3. 主诉疾病的治疗。
4. 全口其他疾病的治疗设计。

解析

病例答案

1. 诊断：主诉疾病：（1）左下 2 冠折露髓，（2）左下 1 脱出性脱位，（3）右下 1 冠折（釉质-牙本质折断）

非主诉疾病：慢性龈炎。

主诉疾病的诊断依据：

左下 2 断端外露新鲜牙本质，近中髓角点状出血，探敏感，叩痛 (+)，不松动

左下 1 切端较邻牙略伸长，松动 II 度，叩痛 (+)，冷测无反应，X 线片见牙周膜间隙增宽。

右下 1，远中切角折断，牙本质暴露，探敏感，叩痛 (+)，冷测一过性敏感，X 线片见近中牙周膜间隙增宽。

主诉疾病的鉴别诊断：

右下 1，左下 2 与根折鉴别：X 线可见根折线，临床可见牙松动，叩痛，咬合异常。

左下 1 嵌入性脱位：切断低于邻牙，不松动，X 线片示根尖周膜间隙不清。

2. 非主诉疾病的诊断依据：

上，下前牙牙龈红，探出血，全口牙石 (+++)。



公众号



视频号

X线片示：牙槽骨无吸收。

3. 主诉疾病的治疗：

左下1，左下2 根管治疗

复位，树脂夹板固定。

右下1 间接盖髓，复查后树脂材料修复切端。

左下2 择期烤瓷冠修复。

4. 全口其他疾病的治疗设计：

全口洁治。

口腔卫生宣教。



公众号



视频号

### 32、病史采集

某男，62岁，口腔颊部粘膜白色斑纹2年

要求考生回答：作为口腔医师，请根据患者基本情况及主诉回答以下问题

(1) 询问患者现病史及相关的内容。

(2) 口述考虑的可能疾病。

解析

病史采集

标准答案如下：

(1) 询问现病史及相关内容（多问的不加分，少问了不给分）

1. 询问最初发现时的斑纹面积、形状。
  2. 是否有近期明显加重。
  3. 是否伴有味觉减退、溃疡及出血、疼痛等其他症状。
  4. 是否治疗过。效果如何。
  5. 是否先有水疱及溃疡后出现白色斑纹。
  6. 口腔及其他部位有无糜烂等情况。
  7. 有无长期吸烟、饮酒史及吸烟、饮酒量。是否喜食过烫或辛辣食物。
- (2) 应考虑的可能疾病和鉴别诊断：（多回答的不加分，少了不给分）

1. 扁平苔藓
2. 口腔白斑病
3. 白色角化症
4. 白色水肿
5. 迷脂症
6. 粘膜下纤维化



公众号



视频号

33、患者，男，22岁，学生。

主诉：颈下胀满不适感6年。

现病史：6年来颈前颈下区胀满不适，随之发现颈部正中线处有一食指尖大小包块，并且逐渐长大，无明显疼痛，近一年吞咽时明显不适，但未到医院就诊。

既往史：否认全身系统性疾病及药物过敏史。

检查：颈前区颈下正中可触及大小约3.5cm×3.5cm圆形光滑包块，活动良好。有弹性，随吞咽移动。颈部未触及肿大淋巴结。

辅助检查：颈部彩超示颈前颈下实质性肿物，直径约3.0cm，内无血流，甲状腺位置正常；穿刺抽吸出约1ml透明、微浑浊的黄色粘稠性液体

16咬合面磨损，腭尖陡，咬合面中央至远中有一深沟，越过远中边缘嵴，有色素沉着，冷试敏感，叩诊（+），无松动。

病例分析

1. 主诉疾病的诊断和诊断依据。
2. 非主诉疾病的诊断和诊断依据。
3. 主诉疾病的治疗原则。
4. 全口其他疾病的治疗设计。

解析

病例答案

1. 主诉疾病的诊断 甲状舌管囊肿。

诊断依据：颈前区颈下正中可触及圆形光滑包块，活动良好。有弹性，随吞咽移动。颈部彩超示颈前颈下实质性肿物，穿刺透明、微浑浊的黄色粘稠性液体。

2. 主诉疾病鉴别诊断 甲状舌管囊肿应与舌异位甲状腺（舌甲状腺）鉴别。
3. 非主诉疾病的诊断 16 隐裂并发慢性牙髓炎。

诊断依据：16 咬合面磨损，腭尖陡，咬合面中央深沟越过远中边缘嵴，冷试敏感，叩诊（+）。

4. 主诉疾病的治疗原则 甲状舌管囊肿切除术。
5. 全口其他疾病的治疗设计 16 根管治疗后做全冠。



公众号



视频号

### 34、病史采集

某男，22岁，张口受限2天

要求考生回答：作为口腔医师，请根据患者基本情况及主诉回答以下问题

- (1) 询问患者现病史及相关的内容。
- (2) 口述考虑的可能疾病。

解析

病史采集

标准答案如下

- (1) 询问现病史及相关的内容（多问的不加分，少问了不给分）
  1. 张口受限前有无后牙区胀痛、进食及开口疼痛加重症状。
  2. 是否有关节区弹响、疼痛史。
  3. 有无发热、头痛、畏寒等全身症状。
  4. 有无颌面部外伤史。伤后有无注射破伤风抗毒素。
  5. 是否有口腔粘膜溃疡、口臭等其他症状。
- (2) 应考虑的可能疾病和鉴别诊断：（多回答不加分，少了不给分）
  1. 智齿冠周炎
  2. 颞下颌关节紊乱综合症
  3. 颌面部间隙感染
  4. 颌骨骨折
  5. 鼻咽癌等恶性肿瘤
  6. 破伤风
  7. 翼腭窝部炎症或肿瘤



公众号



视频号

### 35、病史采集

某女，51岁，自觉口干半年

要求考生回答：作为口腔医师，请根据患者基本情况及主诉回答以下问题

- (1) 询问患者现病史及相关的内容。
- (2) 口述考虑的可能疾病。

解析

病史采集

标准答案如下：

(1) 询问现病史及相关内容（多问的不加分，少问了不给分）

1. 有无腮腺反复胀痛、晨起加重并有咸味液体流出症状。
2. 舌苔状态、是否伴有舌疼痛及进食辛辣食物疼痛加重。
3. 是否伴有眼干及其他部位干燥症状。
4. 双侧腮腺是否有弥漫性肿大。
5. 是否有消化道、贫血、糖尿病等系统性疾病史。
6. 服用药物史。
7. 有无面颊部肿瘤放疗史。
8. 是否配戴义齿及配戴时间。
9. 询问近年情绪及心理状况。

(2) 应考虑的可能疾病和鉴别诊断：（多回答不加分，少了不给分）

1. 灼口症
2. 化脓性腮腺炎
3. 正中菱形舌炎
4. 泪腺、涎腺萎缩病
5. 缺铁性贫血等系统性疾病及药物影响
6. 肿瘤放疗、义齿修复等影响
7. 女性更年期综合症



公众号



视频号

### 36、病史采集

某男，61岁，口腔颊部粘膜白色斑纹2年

要求考生回答：作为口腔医师，请根据患者基本情况及主诉回答以下问题

(1) 询问患者现病史及相关的内容。

(2) 口述考虑的可能疾病。

解析

病史采集 . 标准答案如下：

(1) 询问现病史及相关内容（多问的不加分，少问了不给分）

1. 询问最初发现时的斑纹面积、形状。

2. 是否有近期明显加重。

3. 是否伴有味觉减退、溃疡及出血、疼痛等其他症状。

4. 是否治疗过。效果如何。

5. 是否先有水疱及溃疡后出现白色斑纹。

6. 口腔及其他部位有无糜烂等情况。

7. 有无长期吸烟、饮酒史及吸烟、饮酒量。是否喜食过烫或辛辣食物。

(2) 应考虑的可能疾病和鉴别诊断：（多回答的不加分，少了不给分）

1. 扁平苔藓

2. 口腔白斑病

3. 白色角化症

4. 白色水肿

5. 迷脂症

6. 粘膜下纤维化



公众号



视频号

### 37、病史采集

女, 25 岁.

主诉 : 下唇黏膜溃疡 9 天.

要求考生回答: 作为口腔医师, 请根据患者基本情况及主诉回答以下问题

- 1、询问患者现病史及相关的內容。
- 2、口述考虑的可能疾病。

解析

病史采集

标准答案如下:

1. 询问患者现病史及相关的內容 (多问的不加分, 少问了不给分)

- (1) 有无溃疡反复发作史?
- (2) 有无局部创伤史?
- (3) 有无皮肤病史?
- (4) 有无外生殖器溃疡史?
- (5) 有无眼部病史?

(考官不必提问, 也不必回答任何问题!)

2. 应考虑的可能疾病 (多回答不加分, 少了不给分)

- (1) 复发性口腔溃疡 (轻型)
- (2) 创伤性溃疡
- (3) 白塞病





公众号



视频号

### 38、病史采集

某男，22岁，面部左侧肿胀疼痛10天

要求考生回答：作为口腔医师，请根据患者基本情况及主诉回答以下问题

1、询问患者现病史及相关的內容。

2、口述考虑的可能疾病。

解析

病史采集

标准答案如下：

1. 询问现病史及相关病史（多问的不加分，少问了不给分）

- (1) 是否有左侧牙痛、牙松动及反复肿痛史。
- (2) 是否有张口困难史或症状。
- (3) 肿之前是否有牙齿遇冷热疼痛。
- (4) 是否有左侧面部淋巴结肿大并有发热、头痛等全身症状。
- (5) 是否有口臭、下唇麻木等症状。

2. 应考虑的可能疾病和鉴别诊断：（多回答的不加分，少了不给分）

- (1) 智齿冠周炎
- (2) 颌面部间隙感染
- (3) 根尖周脓肿
- (4) 淋巴结炎
- (5) 颌骨骨髓炎
- (6) 皮脂腺囊肿伴发感染



公众号



视频号

39、患者，女，43岁，经商

主诉：右上前牙反复肿胀一年余。

现病史：1年前右上前肿胀和疼痛，口服消炎药（药名不详）后好转。此后每过2~3个月发作一次，仍口服消炎药后好转，每次肿胀后局部都未出现破溃。近1个月右上前牙肿胀和疼痛，咀嚼食物不适，但对冷热刺激无反应；同时发现右侧面部稍肿胀，经口服“替硝唑”1周后疼痛缓解，局部仍肿胀，未发现破溃。

既往史：10年前上前牙因有洞曾经补过牙。

否认全身系统性疾病及传染病史和药物过敏史。

检查：11远中邻面及12近中邻面有树脂充填物，洞边缘色黑质软，探诊(-)，冷热试验无反应，牙髓电活力测试无反应，叩诊(-)，无松动。牙龈颜色正常，无窦道口，移行沟变浅，扪诊有乒乓球感，无扪痛。

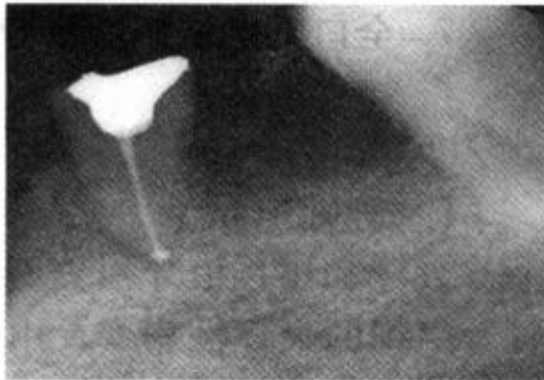
44、46缺失，牙槽黏膜正常。

45残根，有白色暂充物，牙龈(-)，叩(-)，不松动。

X线片示：11、12根管内未见根充物，根尖部可见约2.1cm×1.5cm椭圆形透射区，边界清楚，有阻射白线。

45残根，根管充填良好，根尖未见明显异常（如下图）。

处理：11、12开髓后跟管内均有浅黄色液体溢出。



45根管充填后

### 病情分析

1. 主诉疾病的诊断、诊断依据和鉴别诊断。
2. 非主诉疾病的诊断和诊断依据。
3. 主诉疾病的治疗原则。
4. 全口其他疾病的治疗设计。

### 解析

病例答案。1. 诊断

(1) 主诉疾病的诊断：11、12根尖周脓肿；11、12继发龋。

(2) 非主诉疾病的诊断：45牙体缺损（根管治疗后）；牙列缺损（44、46缺失）。

2. 主诉疾病诊断依据

(1) 有10年前补牙和近1年反复肿胀未发生破溃病史。

(2) 11、12有树脂充填物，且有继发龋，死髓，无叩痛和松动。



公众号



视频号

- (3) 11、12 根尖移行沟变浅，牙龈颜色正常，无窦道口，扪有乒乓球感，无扪痛。
  - (4) 11、12，根尖部可见约 2.1 cm×1.5 cm 椭圆形透射区，边界清楚，有阻射白线。
  - (5) 11、12 开髓后根管内无囊液溢出。
3. 非主诉疾病诊断依据：44、46 缺失，牙槽黏膜正常。45 残根，有白色暂充物，牙龈(-)，叩(-)，不松动。根管充填物良好，根尖未见明显异常。
4. 鉴别诊断
  5. 主诉疾病治疗原则
    - (1) 11、12 根管治疗术。
    - (2) 酌情行囊肿摘除术。
    - (3) 11、12 去充填材料及继发龋重新充填。
  6. 全口其他疾病的治疗设计
    - (1) 45 桩冠或覆盖义齿。
    - (2) 44、46 义齿修复：种植牙，或活动义齿。



公众号



视频号

#### 40、病史采集

女，24岁，牙龈肿痛3周。

要求考生回答：作为口腔医师，请根据患者基本情况及主诉回答以下问题

- (1) 询问患者现病史相关内容。
- (2) 口述可能考虑的几种疾病及鉴别诊断。

解析

病史采集

标准答案如下：

1. 询问患者现病史及相关内容（多问的不加分，少问了不给分）
  - (1) 疼痛的程度，部位、范围和时间
  - (2) 牙龈有无出血，自动出血还是刺激后出血。
  - (3) 是否伴有牙齿松动、牙齿脱落。
  - (4) 牙齿有无疼痛史。
  - (5) 是否伴有颌面部肿胀，肿胀的部位。
  - (6) 有无张口受限。
  - (7) 是否有反复发作史。
  - (8) 有无血液病史和全身其他疾病史。
2. 应考虑的可能疾病和鉴别诊断：（多回答的不加分，少了不给分）
  - (1) 牙周脓肿
  - (2) 根尖周脓肿
  - (3) 智齿冠周炎
  - (4) 白血病
  - (5) 急性牙乳头炎 (6) 牙周牙髓联合病变



公众号



视频号

41、患者，男，41岁，教师。

主诉：颈部皮肤反复流脓1年。

现病史：3年前打球碰伤下前牙，牙冠折断、疼痛，未经治疗但症状逐渐减轻。1年后唇侧牙龈及颈部反复肿胀、疼痛。约半年前开始颈部皮肤破溃流脓，疼痛不明显，此后颈下部经常反复流脓，曾在校医院做过2次手术（手术名称不详），局部皮肤有一硬结，破溃后仍然流脓。

既往史：否认全身系统性疾病、传染病及药物过敏史。

检查：41牙冠切1/3缺损，呈黑褐色，松动Ⅰ度，叩诊异样感，牙髓电活力测验无反应。未探及牙周袋。唇侧龈沟移行部黏膜正常。相应颈部皮肤可见窦道口，稍高出皮肤，质韧，窦道口有少量脓液溢出（如下图-1），下颌下淋巴结未触及。余牙未见明显异常。

46牙龈红肿，近中根暴露，有一根折片，移位。牙周袋深达根尖，松动Ⅲ度（如下图-2）。

47缺失，牙槽黏膜正常。

X线片示：41根管内未见充填物，根尖周约0.5cm×0.6cm透射区，形状不规则，边界模糊不清。

46近中根纵裂，移位。牙槽骨水平吸收达根尖部（如下图-3）。

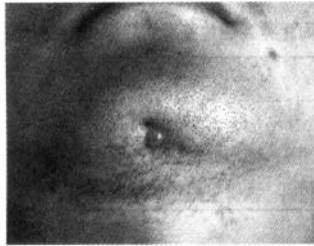

图-1 颊侧皮肤窦道

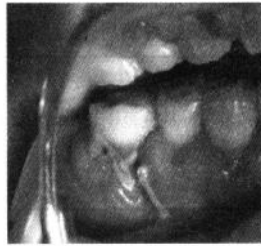

图-2 46近中根外露

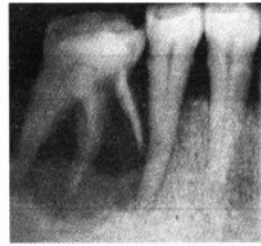

图-3 根部骨吸收达根尖

### 病例分析

1. 主诉疾病的诊断、诊断依据和鉴别诊断。
2. 非主诉疾病的诊断和诊断依据。
3. 主诉疾病的治疗原则。
4. 全口其他疾病的治疗设计。

#### 解析

病例答案，1. 诊断

(1) 主诉疾病的诊断：41 慢性根尖周脓肿（颈下皮窦）。

(2) 非主诉疾病的诊断：46 重度牙周炎伴发近中根裂；下颌牙列缺损（47 缺牙）。

2. 主诉疾病的诊断依据

(1) 病史：牙外伤和疼痛、颈部反复肿胀流脓，手术效果不佳。

(2) 检查：①41 牙冠切1/3缺损，呈黑褐色，牙髓电活力测验无反应；②颈部皮肤有窦道口，且溢脓；③X线片根尖周透射区，形状不规则，边界模糊不清。

3. 非主诉疾病的诊断依据

(1) 46 牙龈红肿，近中根有根折片外露。牙周袋深达根尖，松动Ⅲ度。

(2) 46 近中根纵裂，移位。牙槽骨水平吸收达根尖部。

(3) 47 缺失。

4. 主诉疾病的鉴别诊断



公众号



视频号

(1) 慢性根尖周肉芽肿：①牙龈或皮肤无窦道口；②X 线片示根尖周圆形阻射影，边界清，无骨白线。周围骨质正常或稍显致密，病变范围小。

(2) 慢性根尖周囊肿：①小囊肿在牙龈表面多无异常表现，囊肿发展较大时可见患牙根尖部的牙龈处呈半球状隆起，牙龈颜色正常，扪时有乒乓球感，有弹性；②X 线片示根尖周病变圆形透射区周围被一圈骨白线包绕。

#### 5. 主诉疾病的治疗原则

- (1) 41 根管治疗。
- (2) 41 核桩冠修复或烤瓷冠。
- (3) 必要时皮肤窦道手术。

#### 6. 全口其他疾病的治疗设计

- (1) 46 拔除。
- (2) 全口龈上洁治术。
- (3) 46、47 择期义齿修复。



公众号



视频号

#### 42、病史采集

某女，21岁，牙龈肥大2年

要求考生回答：作为口腔医师，请根据患者基本情况及主诉回答以下问题

1、询问患者现病史及相关的內容。

2、口述考虑的可能疾病。

解析

病史采集

标准答案如下：

1. 询问患者现病史及相关內容（多问的不加分，少问了不给分）

- (1) 是否伴有牙龈出血及牙痛、口臭症状。
- (2) 询问何种情况下出血、出血量及持续时间。
- (3) 询问家族史及发病或者加重年龄。
- (4) 询问既往及当前服药史。
- (5) 有无近年消瘦、发热、疲惫等全身其他症状。
- (6) 是否妊娠期。

2. 应考虑的可能疾病和鉴别诊断：（多回答的不加分，少了不给分）

- (1) 慢性龈炎
- (2) 增生性龈炎
- (3) 药物性牙龈增生
- (4) 妊娠期龈炎（妊娠期龈瘤）
- (5) 遗传性牙龈纤维瘤
- (6) 白血病的牙龈病损
- (7) Kaposi 肉瘤



公众号



视频号

#### 43、病史采集

女，27岁。

主诉 刷牙时牙龈出血约1年。。

要求考生回答：作为口腔医师，请根据患者基本情况及主诉回答以下问题

1. 询问患者现病史及相关的内容。
2. 口述考虑的可能疾病。

解析

病史采集

标准答案如下：

1. 询问患者现病史及相关的内容（多问的不加分，少问了不给分）

- (1) 牙龈出血的部位？
- (2) 有无自发出血？
- (3) 牙龈有无肿胀、疼痛？
- (4) 牙是否松动？
- (5) 目前是否在妊娠期？
- (6) 有无体重减轻、发热等全身症状？

（考官不必提问，也不必回答任何问题！）

2. 应考虑的可能疾病（多回答不加分，少了不给分）

- (1) 慢性龈炎
- (2) 妊娠期龈炎
- (3) 牙周炎
- (4) 白血病
- (5) 血友病





公众号



视频号

#### 44、病例摘要

男，75岁。

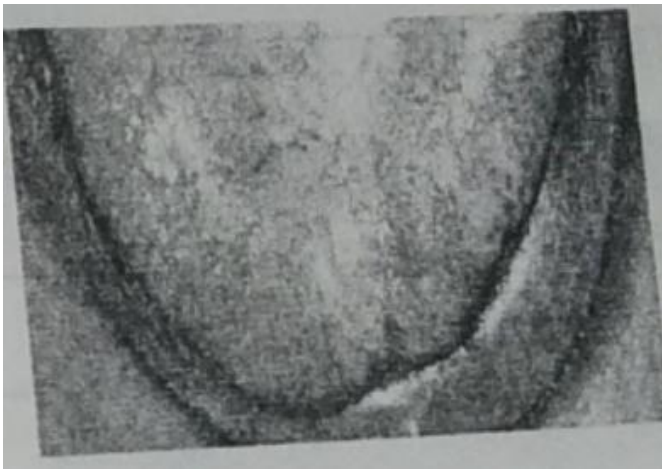主诉：义齿戴用1个月，经常咬颊。

现病史：10年前拔除口内松动余留牙，全口义齿戴用10年。近2年来感觉旧义齿松动。咀嚼无力。3个月前发现舌背发白，无明显症状。一个月前重新义齿修复，吃饭时常咬左颊，无法使用。

既往史：否认全身系统性疾病和皮肤病史。否认药物过敏史。

家族史：家属中其他人无类似疾病。

检查：全口缺失，剩余牙槽嵴欠丰满。义齿基托贴合，边缘伸展适度，固位好，不翘动。正中咬合时左侧上、下后牙颊尖相对。舌背部视诊如图。



#### 病例分析

1. 主诉疾病的诊断
2. 非主诉疾病的诊断和诊断依据
3. 义齿存在的主要问题
4. 主诉疾病的治疗原则
5. 全口其他疾病的治疗设计

解析

诊断：

1. 主诉疾病：上、下颌牙列缺失。
2. 非主诉疾病：口腔扁平苔藓
3. 非主诉疾病诊断依据：
  4. 图示视诊表现：舌乳头萎缩，舌背部珠光白色网状，未见充血糜烂。
  5. 义齿存在的主要问题：左侧后牙覆盖过小，导致咬颊。
6. 主诉疾病的治疗原则：

调改或重新排列左侧后牙，加大左侧后牙颊侧覆盖。
7. 全口其他疾病的治疗设计：
  - 1) 生活指导，忌食刺激性食物。
  - 2) 有症状时首先选择局部药物治疗
  - 3) 定期复查。



公众号



视频号

#### 45、病例摘要

男，76岁。

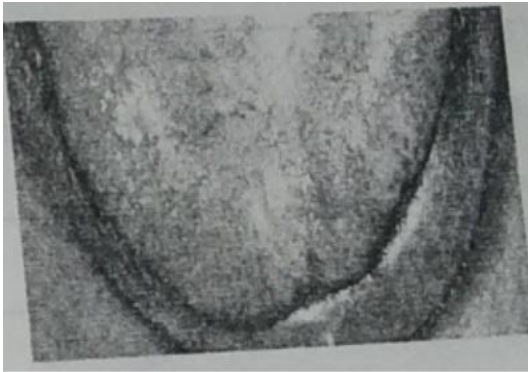
主诉：义齿松动、咀嚼无力一年。

现病史：15年前拔除口内松动余留牙后全口义齿修复，义齿一直戴用至今，一年前开始自觉义齿松动，咀嚼无力。3个月前发现舌背有白色斑纹，无明显不适。

既往史：否认全身系统疾病和皮肤病史。否认药物过敏史。

家族史：亲属中其他人无类似疾病。

检查：全口缺失，上颌剩余牙槽嵴欠丰满，下颌剩余牙槽嵴低平。上、下颌义齿牙合面重度磨耗，前牙呈反颌关系，面容苍老，口角下垂，面下 $\frac{1}{3}$ 短。舌背部视诊见下图。



#### 病例分析：

1. 主诉疾病的诊断
2. 非主诉疾病的诊断和诊断依据
3. 旧义齿存在的主要问题
4. 主诉疾病的治疗原则
5. 全口其他疾病的治疗设计

解析

诊断：

主诉疾病：上、下 颌牙列缺失

非主诉疾病：口腔扁平苔藓

非主诉疾病的诊断依据：

图示视诊表现：舌乳头萎缩，舌背部珠光白色网状，未见充血糜烂。

旧义齿存在主要问题：

1. 义齿戴用时间过长，牙槽嵴吸收，基托不密合。
2. 人工牙过度磨耗。
3. 颌位关系异常；垂直距离过低、反颌。
4. 咬合关系不良。

主诉疾病的治疗原则：

重新全口义齿修复，恢复正常颌位关系。

全口其他疾病的治疗设计：

1. 生活指导，忌食刺激性食物。
2. 有症状时首先选择局部药物治疗
3. 定期复查。



公众号



视频号

#### 46、病例摘要

女，56岁

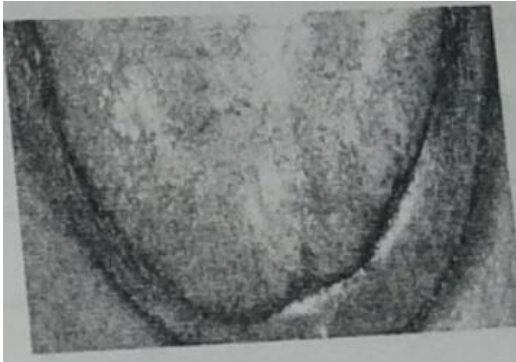
主诉：义齿松动，咀嚼无力1年。

现病史：8年前拔除口内松动余留牙，全口义齿修复，戴用至今，1年前自觉义齿松动，咀嚼无力，发现舌背发白，无明显症状3个月。

既往史：否认全身系统性疾病否认皮肤病史，否认药物过敏史。

家族史：亲属中其他人无类似疾病。

检查：全口缺失，上颌剩余牙槽嵴欠丰满，下颌剩余牙槽嵴低平，全口义齿固位差，人工牙牙合面磨平，息止牙合间隙6mm，舌背部视诊见下图



#### 病例分析

1. 主诉疾病的诊断
2. 非主诉疾病的诊断和诊断依据。
3. 旧义齿存在的主要问题。
4. 主诉疾病的治疗原则。
5. 全口义齿试排牙时，验证正中关系是否正确的方法。
6. 全口其他疾病的治疗设计

#### 解析

##### 诊断：

主诉疾病：上、下颌牙列缺失

非主诉疾病：口腔扁平苔藓

非主诉疾病的诊断依据：

图示视诊表现：舌乳头萎缩，舌背部珠光白色网纹，未见充血糜烂。

旧义齿存在的主要问题：

1. 牙槽嵴吸收，基托不密合。
2. 人工牙过度磨耗
3. 垂直距离过低
4. 咬合关系不良

主诉疾病的治疗原则：

重新全口义齿修复

验证正中关系是否正确的方法：

1. 外耳道触诊，检查两侧髁突是否后退。
2. 颞肌（中份）、咬肌扪诊，检查两侧肌肉收缩是否有力、一致。
3. 检查人工牙咬合关系是否正常、上下中线是否一致、基托有无翘动、扭矩。



公众号



视频号

全口其他疾病的治疗设计：

1. 生活指导，忌食刺激食物。
2. 有症状时，首先选择局部药物治疗。
3. 定期复查。



公众号



视频号

#### 47、病例摘要

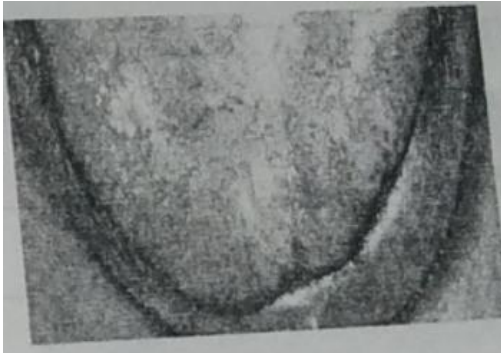女，56岁。

主诉：全口牙缺失3个月，要求义齿修复。

现病史：上、下颌缺牙，戴用可摘局部义齿6年，3个月前拔除全部松动余留牙，发现舌背发白，无明显症状。

既往史：否认全身系统性疾病否认皮肤病史，否认药物过敏史。

检查：全口缺失，上、下颌剩余牙槽嵴较丰满，平整，黏膜正常，上、下颌弓位置关系正常，舌背部视诊见下图



#### 病例分析

1. 主诉疾病的诊断。
2. 非主诉疾病的诊断和诊断依据。
3. 主诉疾病的治疗设计。
4. 利用牙合托确定无牙颌颌位关系时，牙合托上应记录的内容。
5. 全口其他疾病的治疗设计。

#### 解析

##### 诊断：

主诉疾病：上、下颌牙列缺失。

非主诉疾病：口腔扁平苔癣

非主诉疾病的诊断依据：

1. 图示视诊表现：舌乳头萎缩，舌背部可见珠光白色网纹，未见充血糜烂。

主诉疾病的治疗设计：

利用牙合托确定无牙颌颌位关系时，牙合托上应记录的内容：

1. 垂直距离。2. 正中关系。3. 丰满度。4. 牙合平面。5. 中线。6. 口角线。7. 牙合高线，唇低线。

全口其他疾病的治疗设计

1. 生活指导，忌食刺激性食物。
2. 有症状时首先选择局部药物治疗。
3. 定期复查。



公众号



视频号

#### 48、病例摘要

女, 75 岁,

主诉: 义齿松动 1 年, 摔断 3 天, 口干, 进食刺激痛 1 年。

现病史: 8 年前拔除口内松动余留牙后全口义齿修复, 一直戴用至今, 近 1 年来义齿松动, 自觉口干, 进食刺激性食物时稍有疼痛, 未曾治疗。3 天前不慎将上颌义齿摔断, 无法使用。

既往史: 否认全身系统性疾病及传染病史, 否认药物过敏史。

检查: 全口缺失, 上颌剩余牙槽嵴丰满, 下颌剩余牙槽嵴低平。上颌义齿承托区黏膜水肿, 可见点片状充血, 义齿人工牙磨耗重, 基托磨光面及组织面大量软垢附着。上颌义齿基托中线处断裂, 断端对合准确, 粘固后发现义齿基托托不密合, 固位差, 前牙轻度反牙合。

实验室检查: 涂片可见芽生孢子和假菌丝。



病例分析:

1. 主诉疾病的诊断和诊断依据
2. 主诉疾病的治疗设计。

解析

主诉疾病的诊断:

- 1) 上, 下颌牙列缺失
- 2) 义齿性口炎

主诉疾病的诊断依据:

1. 上, 下颌牙列缺失: 上、下无牙颌。
2. 义齿性口炎:
  - (1) 病史: 戴全口义齿。
  - (2) 临床表现: 上颌义齿承托区黏膜水肿, 可见点片状充血。
  - (3) 涂片检查: 可见菌丝孢子

主诉疾病的治疗设计:

1. 健康宣教: 饭后清洁义齿, 睡前清洗义齿, 不戴义齿就寝。
2. 病损局部抗真菌治疗。
3. 旧义齿基托粘固修理后, 组织面用组织调整剂重衬, 或停戴旧义齿。
4. 待上腭黏膜恢复正常后, 重新制作全口义齿修复。



公众号



视频号

#### 49、病例摘要

男，76岁

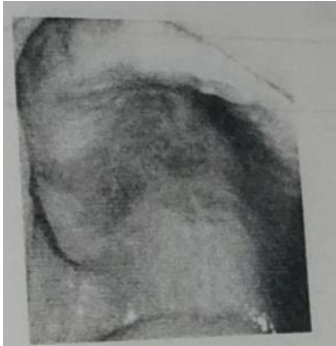主诉：义齿松动，咀嚼无力1年，口干，进食刺激痛半年。

现病史：20年前拔除口内松动余留牙，曾经2次全口义齿修复，8年前第二副义齿修复，戴用至今，1年前自觉义齿松动，咀嚼无力，半年来自觉口干，上腭部发红，进食刺激性食物疼痛，症状逐渐加重，未曾就治疗。

既往史：否认全身系统性疾病及传染病史，否认药物过敏史。

检查：全口缺失，上颌剩余牙槽嵴丰满，下颌剩余牙槽嵴低平，上颌义齿腭侧中后部承托区黏膜呈亮红色，充血，水肿，可见凝乳状白色斑点，可擦去。上，下颌义齿固位差，颌面重度磨耗，息止牙合间隙6mm，义齿基托组织面大量软垢附着。

实验室检查：涂片可见芽生孢子和假菌丝。



#### 病例分析

1. 疾病诊断
2. 诊断依据
3. 旧义齿存在的主要问题
4. 治疗设计

#### 解析

诊断：1) 上，下颌牙列缺失。

2) 义齿性口炎

诊断依据：上下颌牙列缺失：临床表现。

义齿性口炎：

- 1) 病史：戴全口义齿。
- 2) 临床表现：义齿承托区黏膜红肿，凝乳状白色斑点，可擦去。
- 3) 涂片检查：可见芽生孢子和假菌丝。

旧义齿存在的主要问题：

- 1) 牙槽嵴吸收，基托不密合。
- 2) 人工牙过度磨耗。
- 3) 垂直距离过低。
- 4) 咬合关系不良。

治疗设计：

1. 健康宣教：饭后清洁义齿，睡前清洗义齿，不戴义齿就寝。
2. 病损局部抗真菌治疗。
3. 停戴旧义齿或旧义齿基托面用组织调整剂重衬。



公众号



视频号

4. 待上颌黏膜恢复正常或重新全口义齿修复。





公众号



视频号

## 50、病例摘要

女，75岁

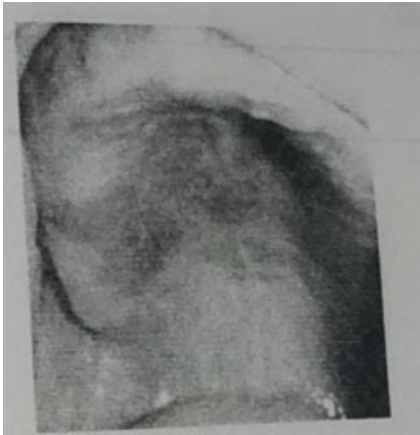主诉：全口义齿松动，咀嚼不利半年，要求重新修复。

现病史：15年前拔除口内松动余留牙后全口义齿修复，义齿一直戴用至今，近日自觉义齿翘动，固位不良，咬不烂食物，半年来自觉口干，上腭部发红，吃刺激性食物时疼痛，症状逐渐加重，未曾就诊治疗。

既往史：否认全身系统性疾病及传染病史、否认药物过敏史。

检查：全口缺失，上颌剩余牙槽嵴丰满，下颌剩余牙槽嵴低平，旧义齿磨耗重，垂直距离降低，基托不密合，上颌义齿腭侧中后部承托区腭黏膜充血，水肿，可见凝乳状白色斑点，可擦去，

实验室检查：图片可见菌丝孢子。



## 病例分析

1. 主诉疾病的诊断和诊断依据。
2. 导致义齿松动，咀嚼不利的原因。
3. 主诉疾病的治疗设计
4. 全口义齿试排牙如何验证正中关系是否正确。

## 解析

诊断：1. 上下颌牙列缺失

2. 义齿性口炎

主诉疾病的诊断依据：

1. 上下颌牙列缺失：临床表现。
2. 义齿性口炎：
  - (1) 病史：戴全口义齿。
  - (2) 临床表现：义齿承托区黏膜红肿，凝乳状白色斑点，可擦去。
  - (3) 涂片检查：可见菌丝孢子。

导致义齿松动、咀嚼不利的原因：

- 1) 长期戴用义齿，牙槽嵴吸收，基托不密合，义齿固位差。
- 2) 义齿人工牙过度磨耗，垂直距离降低。

主诉疾病的治疗设计：

1. 健康宣教：饭后清洁义齿，睡前清洗义齿，不戴义齿就寝。
2. 病损局部抗真菌治疗。



公众号



视频号

3. 4%碳酸氢钠溶液浸泡义齿。

4. 重新全口义齿修复，恢复正常颌位关系。

全口义齿试排牙时如何验证正中关系是否正确：

1. 外耳道触诊，检查两侧髁突是否后退。
2. 颞肌（中份），咬肌扪诊，检查两侧肌肉收缩是否有力，一致。
3. 检查人工牙咬合关系是否正常，上下中线是否一致，基托有无翘动，扭转。



公众号



视频号

## 51、病例摘要

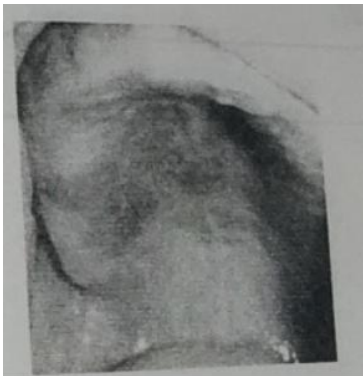女，66岁

主诉：戴义齿后黏膜疼痛不适半年，要求重新修复。

现病史：全口牙缺失11年，2年前第二次全口义齿修复，饭后不清洁义齿，睡觉时仍戴义齿。半年来自觉口干，上腭发红，进食刺激性食物时疼痛，症状逐渐加重，为曾就診治疗。

既往史：否认全身系统性疾病及传染病史。否认药物过敏史。

检查：全口缺失，上下牙槽嵴较丰满。上下颌弓大小及位置协调，舌体偏大，上颌义齿腭侧中后部承托区黏膜呈亮红色，充血水肿，可见凝乳状白色斑点，可擦去。上下颌义齿贴合，人工牙排列位置正常，正中牙合后牙接触均匀、稳定，前牙复牙合3mm，义齿基托组织面大量软垢粘着。



实验室检查：图片可见芽生孢子和假菌丝。

病例分析：

1. 主诉疾病的诊断和诊断依据。
2. 主诉疾病的治疗设计

解析

主诉疾病的诊断：

- (1) 上下颌牙列缺失。
- (2) 义齿性口炎

主诉疾病的诊断依据：

1. 上下颌牙列缺失：临床表现。
2. 义齿性口炎：
  - (1) 病史：戴全口义齿，饭后不清洁义齿，睡觉时仍戴义齿。
  - (2) 临床表现：义齿承托区黏膜红肿，凝乳状白色斑点，可擦去。
  - (3) 涂片检查：可见芽生孢子和假菌丝。

主诉疾病的治疗设计：

1. 清洁义齿，继续戴用，不必重新修复。
2. 健康宣教：饭后清洁义齿，睡前清洗义齿，不戴义齿就寝。
3. 病损局部抗真菌治疗。
4. 4%碳酸氢钠溶液浸泡义齿。



公众号



视频号

## 52、病例摘要

女，53岁

主诉：双侧下颌下区肿痛7天。

现病史：7天前左下后牙疼痛，同时出现左下颌下区肿痛，当时未予特殊治疗，此后肿胀范围迅速扩大，波及双侧下颌下区，并出现口底肿胀，疼痛明显，影响进食和吞咽，伴全身发热。

既往史：糖尿病史15年，口服降糖药。否认药物过敏史。

家族史：无特殊。

检查：体温39.1℃。双侧下颌下区及颌下区肿胀明显，皮肤发红，触硬，压痛明显，有凹陷性水肿，穿刺可见黄白色脓液。张口度5mm，口底黏膜充血、肿胀，舌体抬高，无呼吸困难表现。左下7残冠，局部牙龈充血，触痛明显，II度松动，叩痛(+++)。X线片示左下7根尖大面积透影区。

实验室检查：WBC $13.5 \times 10^9/L$ ，中性粒细胞87%。

病例分析：

1. 疾病诊断
2. 诊断依据
3. 鉴别诊断
4. 治疗设计

解析

诊断：口底多间隙感染

左下7慢性根尖周炎急性发作

诊断依据：

- 1) 双侧下颌下区、颌下区及舌下区肿胀。
- 2) 皮肤发红，触硬，压痛明显，有可凹性水肿，
- 3) 穿刺有脓液，口底黏膜充血、肿胀，舌体抬高。
- 4) 体温39.1℃，WBC $13.5 \times 10^9/L$ ，中性粒细胞87%。
- 5) 左下7残冠，局部牙龈充血，触痛明显。
- 6) X线片示左下7根尖大面积透射区。

鉴别诊断：下颌骨中央性颌骨骨髓炎：病变多累及多个牙，出现牙松动和溢脓，下唇麻木，进入慢性期可见颌骨破坏。

治疗设计：

1. 全身支持治疗。
2. 全身应用广谱抗生素。
3. 控制血糖。
4. 双侧下颌下区、颌下区广泛切开引流。
5. 炎症控制后拔除左下7，并搔刮牙槽病变。
6. 左下7种植义齿或活动义齿修复。



公众号



视频号

53、女，55岁。

主诉：右颊部溃疡1个月。

要求考生回答：作为口腔医师，请根据患者基本情况及主诉回答以下问题

- (1) 询问患者现病史及相关的内容。
- (2) 口述考虑的可能疾病。

解析

1. 询问患者现病史及相关的内容（多问的不加分，少问了不给分）

- (1) 有无溃疡反复发作史？
- (2) 有无局部创伤史？
- (3) 有无外生殖器溃疡史？
- (4) 有无皮肤病史及眼病史？
- (5) 有无肺结核病史？

（考官不必提问，也不必回答任何问题）

2. 应考虑的可能疾病（多回答不加分，少了不给分）

- (1) 腺周口疮
- (2) 口腔癌
- (3) 创伤性溃疡
- (4) 结核性溃疡



公众号



视频号

#### 54、病例摘要

男，46岁

主诉：双侧下颌下区肿痛7天。

现病史：7天前，左下颌下区淋巴结出现肿大伴疼痛，当时未予特殊治疗，此后肿胀范围扩大，从左侧下颌下区逐渐波及到右侧下颌下区，口底肿胀明显，疼痛明显，伴张口受限，影响进食，全身发热，伴寒战。

既往史：否认药物过敏史。

家族史：无特殊。

检查：体温39°C。双侧下颌下区及颌下区肿胀明显，皮肤发红，触硬，压痛明显，有可凹性水肿。张口度1cm，口底黏膜充血，肿胀，舌体抬高，无呼吸困难表现。X线片示下颌骨未见明显异常。

实验室检查：血常规WBC $15.6 \times 10^9/L$ ，中性粒细胞90%。

病例分析：

1. 疾病诊断
2. 诊断依据
3. 鉴别诊断
4. 治疗设计

解析

诊断：口底多间隙感染

诊断依据：

1. 双侧下颌下区、颌下区及舌下区肿胀。
2. 皮肤发红，触硬，压痛明显，有可凹性水肿。张口度1cm，口底黏膜充血，肿胀，舌体抬高。
3. 体温39°C
4. 血常规WBC $15.6 \times 10^9/L$ ，中性粒细胞90%。

鉴别诊断：

下颌骨中央性颌骨骨髓炎：病变多累及多个牙，出现牙松动和溢脓，下唇麻木，进入慢性期可见颌骨破坏。

治疗设计：

1. 全身治疗。
2. 全身应用广谱抗生素
3. 双侧下颌下区、颌下区广泛切开引流。



公众号



视频号

55、女，35岁。

主诉：左颊黏膜溃疡6天。

要求考生回答：作为口腔科医师，请根据患者基本情况及主诉回答以下问题

1. 询问患者现病史及相关内容。

2. 口述考虑的可能疾病。

解析

1. 询问患者现病史及相关的内容（多问的不加分，少问了不给分）

（1）有无溃疡反复发作史？

（2）有无局部创伤史？

（3）有无皮肤病史？

（4）有无外生殖器溃疡史？

（5）有无眼部病史？

（考官不必提问，也不必回答任何问题）

2. 应考虑的可能疾病（多回答不加分，少了不给分）

（1）复发性口腔溃疡

（2）创伤性溃疡

（3）白塞病



公众号



视频号

## 56、病例摘要

男，26岁

主诉：左面部肿痛7天。

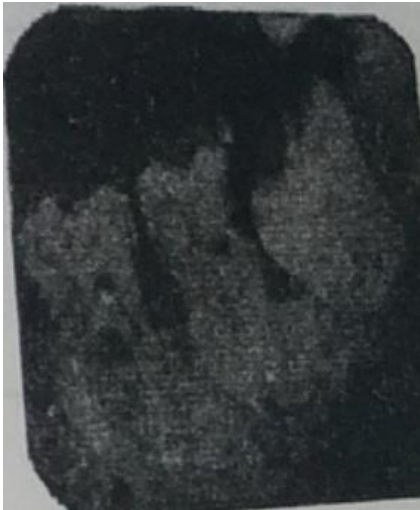现病史：7天前左下后牙疼痛，无冷，热刺激痛，伴左面部肿胀，5天来，面部肿胀范围逐渐扩大，局部皮肤发红，疼痛明显，伴张口受限、全身发热。

既往史：否认药物过敏史。

家族史：无特殊。

检查：体温 38.5℃。左下颌角区明显肿胀，皮肤发红，触硬，压痛明显，有可凹性水肿。张口度 1cm，左下 8 低位，远中牙龈红肿，触痛，见少许脓性分泌物。左下 7D 龋洞深，内嵌塞食物多，牙髓温度测试同对照牙，叩痛（-），不松动，

实验室检查：血常规 WBC $12.6 \times 10^9/L$ ，中性粒细胞 82%。



## 病例分析

1. 主诉疾病的诊断，诊断依据和鉴别诊断、
2. 非主诉疾病的诊断和诊断依据。
3. 主诉疾病的治疗。
4. 全口其他疾病的治疗设计。

解析

诊断：

主诉疾病：左咬肌间隙感染

左下 8 急性冠周炎

非主诉疾病：左下 7D 深龋

主诉疾病的诊断依据：

- 1) 左下后牙疼痛史
- 2) 左下 8 低位阻生，远中牙龈红肿，触痛，有脓性分泌物。
- 3) 左下颌角区明显肿胀，皮肤发红，触硬，压痛明显，有可凹性水肿，张口受限。
- 4) 体温 38.5℃，血常规 WBC $12.6 \times 10^9/L$ ，中性粒细胞 82%。

主诉疾病的鉴别诊断：

急性化脓性腮腺炎：以耳垂为中心肿胀，腮腺导管口有脓液流出。

非主诉疾病的诊断依据：





公众号



视频号

- 1) 左下 7D 龋洞深，牙髓温度测试同对照牙，叩痛（一）。
- 2) X 线片示 7D 龋深近髓。

主诉疾病的治疗：

- 1) 抗感染及支持治疗，全身应用抗生素。
- 2) 左下颌下入口切开引流。
- 3) 炎症控制后拔除左下 8。

全口其他疾病的治疗设计：左下 7 充填治疗。



公众号



视频号

57、男，46岁。

主诉：右舌侧缘溃疡2个月。

要求考生回答：作为口腔科医师，请根据患者基本情况及主诉回答以下问题

1. 询问患者现病史及相关的内容。

2. 口述考虑的可能疾病。

解析

1. 询问患者现病史及相关的内容（多问的不加分，少问了不给分）

- (1) 有无溃疡反复发作史？
- (2) 有无局部创伤史？
- (3) 有无外生殖器溃疡史？
- (4) 有无皮肤病史及眼病史？
- (5) 有无肺结核病史？

（考官不必提问，也不必回答任何问题）

2. 应考虑的可能疾病（多回答不加分，少了不给分）

- (1) 腺周口疮
- (2) 口腔癌
- (3) 创伤性溃疡
- (4) 结核性溃疡



公众号



视频号

## 58、病例摘要

男，46岁。

主诉：左面部肿痛5天。

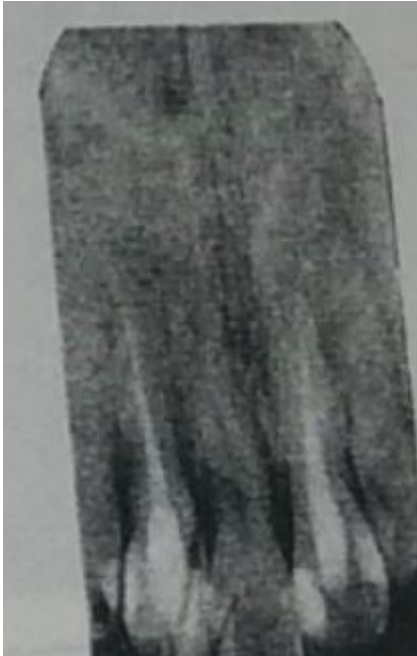现病史：5天前无明显诱因出现左上前牙疼痛，咬牙时疼痛更明显，无热，冷刺激痛，伴左面部轻度肿胀，根尖区牙龈扪痛明显，未予特殊治疗，5天来面部肿胀范围逐渐扩大，左眶下区皮肤肿胀，疼痛，伴发热、

既往史：否认药物过敏史。

家族史：无特殊。

检查：体温 38°C，左眶下区明显肿胀，皮肤发红，下眼睑水肿，触硬，疼痛明显，张口度三指，左上 2L 深龋洞，探髓腔无感觉，松动 I 度，叩痛 (+++)，左上前牙龈颊沟肿胀，压痛明显，可扪及波动感。

实验室检查：血常规 WBC $13.6 \times 10^9/L$ ，中性粒细胞 80%。



## 病例分析

1. 疾病诊断
2. 诊断依据
3. 鉴别诊断
4. 治疗设计

## 解析

诊断：左上 2 慢性根尖周炎急性发作

左眶下间隙感染

诊断依据：

- 1) 左上前牙咬合痛。
- 2) 左上 2L 深龋洞，探髓腔无感觉，松动 I 度，叩痛 (+++)，X 线片示根尖周透射区。
- 3) 左上前牙龈颊沟肿胀，压痛明显，可扪及波动感。
- 4) 左眶下区明显肿胀，皮肤发红，下眼睑水肿，触硬，疼痛明显。
- 5) 体温 38°C，血常规 WBC $13.6 \times 10^9/L$ ，中性粒细胞 80%。



公众号



视频号

鉴别诊断：

左侧上颌骨骨髓炎，常波及多个牙，X线片示上颌骨骨质破坏，死骨形成。

治疗设计：

1. 抗感染及支持治疗，全身应用抗生素。
2. 左上前牙龈颊沟切开引流。
3. 左上 2 根管治疗，树脂充填或冠修复。



公众号



视频号

59、男，55岁。

主诉：可摘局部义齿初戴后基牙疼痛2日。

要求考生回答：作为口腔医师，请根据患者基本情况及主诉回答以下回答

1. 询问患者现病史及相关的内容。

2. 口述考虑的可能疾病。

解析

1. 询问患者现病史及相关的内容（多问的不加分，少问了不给分）

（1）是否知道疼痛的部位？痛时是否放散到其他部位？

（2）疼痛的性质：自发痛或冷热刺激痛，阵发痛或持续痛，有无咬合痛？

（3）疼痛与摘戴义齿有无关系？

（4）义齿是否摘戴困难、翘动？

（考官不必提问，也不必回答任何问题！）

2. 应考虑的可能疾病（多回答的不加分，少了分）

（1）牙本质过敏症

（2）创伤性根尖周膜炎

（3）深龋

（4）牙髓炎

（5）根尖周炎



公众号



视频号

## 60、病例摘要

男，16岁。

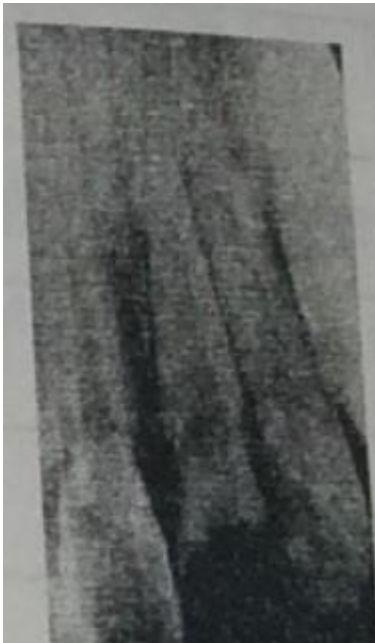主诉：前牙外伤6小时。

现病史：6小时前摔倒，牙折断出血，当时无头痛，恶心和呕吐等症状，现吸气时牙疼痛，不能咬物。

既往史：否认药物过敏史。

家族史：无特殊。

检查：左上1牙冠折断2/3，牙髓暴露，舌侧断缘齐龈，叩痛(+)，不松动，牙龈缘渗血，左上2，右上1叩痛(-)，不松动，上，下前牙牙龈红，探出血，PD2mm~3mm，未探及釉牙骨质界，全口牙软垢，余未见异常。X线片见下图



## 病例分析

1. 主诉疾病的诊断，诊断依据和鉴别诊断、
2. 非主诉疾病的诊断和诊断依据。
3. 主诉疾病的治疗。
4. 全口其他疾病的治疗设计。

## 解析

### 诊断：

- 主诉疾病：(1)左上1冠折露髓(复杂冠折)。  
(2)左上1牙龈轻度挫伤

非主诉疾病：慢性龈炎

### 主诉疾病的诊断依据

- 1)6小时前摔倒，牙折断出血，吸气时牙疼痛。
- 2)左上1牙冠折断2/3，牙髓暴露，舌侧断缘齐龈，
- 3)龈缘渗血，叩痛(+)，不松动。
- 4)X线片见左上1牙冠折断，髓腔暴露，无根折线，根尖部已发育完成。

主诉疾病的诊断依据：



公众号



视频号

根折：X 线片可见根折线。临床可见牙松动，叩痛。

非主诉疾病的诊断依据：

1. 上，下前牙牙龈红，探出血，全口牙多软垢，无附着丧失。
2. X 线片示：牙槽骨无吸收。

主诉疾病的治疗：

1. 左上 1 根管治疗。
2. 左上 1 桩核冠修复。

全口其他疾病的治疗设计：

1. 全口洁治。
2. 口腔卫生宣教。



公众号



视频号

62、男，46岁。

主诉 固定桥粘固后疼痛3日。

要求考生回答：作为口腔医师，请根据患者基本情况及主诉回答以下问题

- (1) 询问患者现病史及相关的内容。
- (2) 口述考虑的可能疾病。

解析

1. 询问患者现病史及相关的内容（多问的不加分，少问了不给分）

- (1) 询问疼痛的部位：基牙疼痛还是软组织疼痛？
- (2) 疼痛的性质：自发痛或冷热刺激痛，阵发痛或持续痛，有无咬合痛？
- (3) 是否知道牙痛的部位？痛时是否放射到其他部位？
- (4) 是否有牙松动和食物嵌塞的病史？
- (5) 是否伴有刷牙出血等其他症状？

（考官不必提问，也不必回答任何问题！）

2. 应考虑的可能疾病（多回答不加分，少了不给分）

- (1) 牙本质过敏症
- (2) 牙髓炎
- (3) 创伤性根周膜炎
- (4) 急性牙龈乳头炎





公众号



视频号

### 63、病例摘要

男，19岁

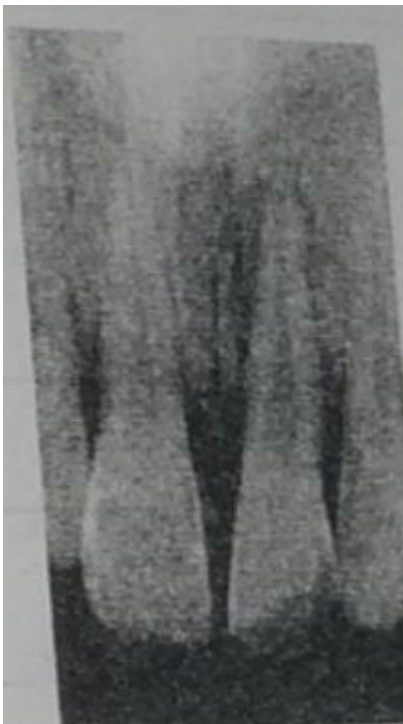主诉：上前牙变色2年。

现病史：2年前体育器械撞伤，致上前牙折断，当时该牙松动不能咬物，一直未治疗。以后牙冠逐渐变灰黑，咬物不适。

既往史：否认全身系统性疾病及药物过敏史。

家族史：无特殊

检查：左上1部分冠折，断端牙本质暴露，探不敏感，叩痛(+)，松动II度，牙髓电活力测验无反应，牙龈红，探诊深度5mm，下切牙牙龈红肿，探针出血，探诊深度6mm，余未见异常。



### 病例分析

1. 主诉疾病的诊断，诊断依据和鉴别诊断、
2. 非主诉疾病的诊断和诊断依据。
3. 主诉疾病的治疗。
4. 全口其他疾病的治疗设计

### 解析

#### 诊断：

主诉疾病：左上1慢性根尖周炎

非主诉疾病：侵袭性牙周炎

#### 主诉疾病的诊断依据：

1. 上前牙撞伤后折断，变色2年。
2. 左上1部分冠折，断端牙本质暴露，探不敏感，叩痛(+)，松动II度，牙髓电活力测试无反应。
3. 左上1X线片示：远中根尖部牙槽骨透射区，约3mm×8mm大小。



公众号



视频号

#### 主诉疾病的鉴别诊断

1. 牙髓坏死：X 线片无根尖周病变。
2. 根折：X 线片见根折线。

#### 非主诉疾病的诊断依据：

1. 上，下切牙牙龈红，探出血，探诊深度 5mm~6mm。
2. X 线片见牙槽骨水平吸收，年龄小。

#### 主诉疾病的治疗：

1. 左上 1 根管治疗。
2. 定期复查。
3. 左上 1 病变缩小或愈合后冠修复。

#### 全口其他疾病的治疗设计：

1. 牙周基础治疗（口腔卫生指导+洁治+刮治及根面平整）。
2. 牙周维护治疗。



公众号



视频号

64、女，65岁。

主诉 全口义齿戴牙后肿痛3日。

要求考生回答：作为口腔医师，请根据患者基本情况及主诉回答以下问题

- (1) 询问患者现病史及相关的内容。
- (2) 口述考虑的可能原因。

解析

1. 询问患者现病史及相关的内容（多问的不加分，少问了不给分）

- (1) 疼痛的性质、部位和持续时间？
- (2) 是摘戴义齿时疼痛，还是咀嚼食物时疼痛？
- (3) 是局部疼痛，还是定位不明确的广泛疼痛？
- (4) 义齿的固位及稳定性如何？
- (5) 是否伴有吞咽痛等其他症状？

（考官不必提问，也不必回答任何问题！）

2. 应考虑的可能原因（多回答不加分，少了不给分）

- (1) 基托伸展过长
- (2) 基托组织面压迫
- (3) 正中关系异常
- (4) 垂直距离恢复过高
- (5) 咬合关系恢复不良



公众号



视频号

## 65、病例摘要

男，15岁

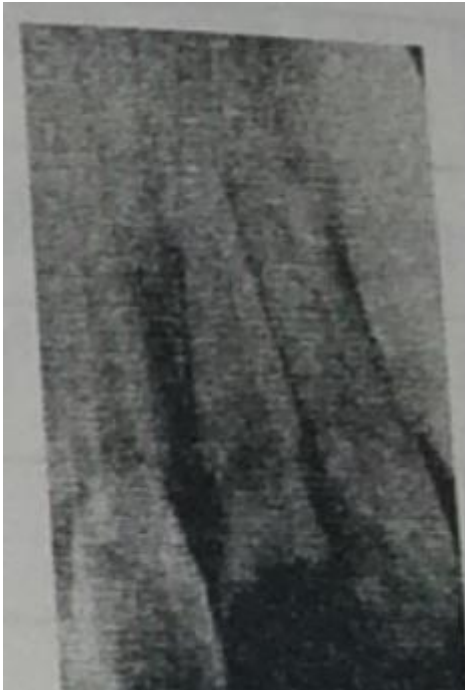主诉：面部外伤3小时。

现病史：3小时前被人拳击面部，无出血，面部肿胀，无昏迷，恶心及呕吐等，上前牙折断出血，现吸气时牙疼痛，不能咬物。

既往史：否认药物过敏史。

家族史：无特殊。

检查：左颊部肿胀，未见创口，触及较硬，压痛(+)，左上1牙冠折断2/3. 牙髓暴露，舌侧断缘齐龈，叩痛(+)，不松动，牙龈轻度挫伤。右上1左上2叩痛(-)不松动，牙龈正常，无张口受限，咬合关系正常，面部未见其他外伤，耳前区，下颌下缘和鼻旁区无压痛，四肢活动自如，未见外伤，余未见异常。



## 病例分析

1. 疾病的诊断，诊断依据

2. 鉴别诊断

3. 疾病的治疗设计

解析

诊断：

左面部挫伤

左上1冠折露髓（或复杂冠折）

诊断依据：

1. 3小时前被人拳击面部，无出血，面部肿胀，无昏迷，牙折断出血，吸气时牙痛。
2. 左上1牙冠折断2/3. 牙髓暴露，舌侧断缘齐龈，叩痛(+)，不松动，牙龈轻度挫伤。
3. 左颊部肿胀，未见创口，触及较硬，压痛(+)

X线片见左上1牙冠折断，髓腔暴露，无根折线，根尖部已发育完成。

鉴别诊断：



公众号



视频号

根折：X线片可见根折线，临床可见牙松动，叩痛，咬合异常。

疾病的治疗设计

1. 局部冷敷，必要时给止血药物及抗生素。
2. 拍片排除颌面部骨折。
3. 左上1根管治疗，桩核冠修复



公众号



视频号

66、男，36岁。

主诉：左下后牙烤瓷冠修复2年，自发痛3天。

要求考生回答：作为口腔医师，请根据患者基本情况及主诉回答以下问题

- (1) 询问患者现病史及相关的内容。
- (2) 口述考虑的可能疾病。

解析

1. 询问患者现病史及相关的内容（多问的不加分，少问了不给分）

- (1) 有无冷热刺激痛及持续时间？
- (2) 有无夜间痛、阵发痛、放射痛？
- (3) 有无咬合痛？
- (4) 有无食物嵌塞？
- (5) 有无自发痛史？
- (6) 患牙牙体牙髓病治疗史？

（考官不必提问，也不必回答任何问题！）

2. 应考虑的可能疾病（多回答不加分，少了不给分）

- (1) 牙髓炎
- (2) 根尖周炎
- (3) 龈乳头炎



公众号



视频号

## 67、病例摘要

男，17岁，

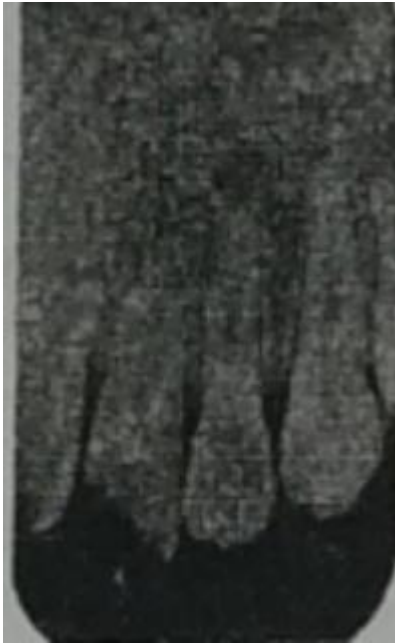主诉：面部外伤3小时。

现病史：3小时前使用金属工具不慎碰破上唇，少量出血，上前牙折断，吸气感疼痛，当时无头痛，呕吐等症状。

既往史：否认药物过敏史。

家族史：无特殊。

检查：神志清，查体合作，上唇左侧口角见0.6cm圆形创口，口内外贯通，少量渗血，左上1冠折露髓，叩痛(+)，松动Ⅰ度，牙龈充血，右上1牙冠完整，松动Ⅰ度，叩痛(±)，牙龈缘渗血，冷测一过性敏感。左上2，右上2叩痛(-)，不松动，牙龈正常，余牙不松动，无张口受限，咬合关系正常，面部未见其他外伤。



## 病例分析

1. 疾病的诊断，诊断依据。
2. 左上1，右上1的鉴别诊断。
3. 疾病的治疗设计

## 解析

### 诊断：

1. 上唇贯通伤。
2. 左上1冠折露髓（或复杂冠折）
3. 右上1牙震荡。

### 疾病的诊断依据：

1. 3小时前使用金属工具不慎碰破上唇，少量出血，上前牙折断，吸气感疼痛。
2. 上唇左侧口角见0.6cm圆形创口，口内外贯通，少量渗血。
3. 左上1冠折露髓，叩痛(+)，松动Ⅰ度，牙龈充血。
4. 右上1牙冠完整，松动Ⅰ度，叩痛(±)，牙龈缘渗血，冷测一过性敏感。
5. X线片未见根尖周明显异常。



公众号



视频号

左上 1 和右上 1 的鉴别诊断：

1. 根折：X 线片可见根折线，临床可见牙松动、叩痛、咬合异常。

疾病的治疗设计：

1. 局麻下清创，分层缝合上唇创口。
2. 肌注破伤风抗毒素。
3. 左上 1 根管治疗。择期桩核冠修复。
4. 右上 1 咬合调整，定期复查。





公众号



视频号

68、女，42岁。

主诉：烤瓷冠修复上前牙遇冷热痛2周。

要求考生回答：作为口腔医师，请根据患者基本情况及主诉回答以下回答

1. 询问患者现病史及相关的内容。

2. 口述考虑的可能疾病。

解析

1. 询问患者现病史及相关的内容（多问的不加分，少问了不给分）

- (1) 疼痛与修复的时间关系？
- (2) 刺激去除后疼痛是否持续及持续的时间？
- (3) 疼痛是否可以定位？
- (4) 有无自发痛史？
- (5) 患牙牙体牙髓病治疗史？

（考官不必提问，也不必回答任何问题！）

2. 应考虑的可能疾病（多回答的不加分，少了分）

- (1) 牙本质过敏症
- (2) 继发龋
- (3) 可复性牙髓炎
- (4) 慢性牙髓炎



公众号



视频号

## 69、病例摘要

女，26岁。

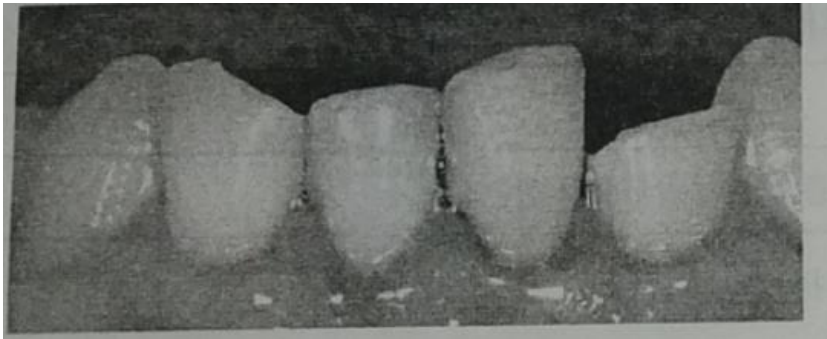
主诉：下前牙外伤折断1天。

现病史：1天前骑自行车摔倒，上唇少量出血。下前牙着地折断，现吸气感酸痛。

既往史：否认全身系统性疾病史，否认药物过敏史。

家族史：无特殊。

检查：上唇肿胀，黏膜表面散在瘀斑，未见创口，左下12，右下12部分冠折情况，X线片未见根折，左下2断端外露鲜红牙髓，探极敏感，叩痛(+)，不松动，右下1断端牙本质暴露，探酸感，叩痛(+)，冷测同对照牙，不松动。右下2断端少量牙本质暴露，探不敏感，叩痛(±)，不松动，左下1叩痛(+)，松动Ⅰ度，冷测一过性敏感，全口牙石(+)。牙龈状况，未探及釉牙骨质界。余未见异常。



## 病例分析

1. 主诉疾病的诊断，诊断依据鉴别诊断。
2. 非主诉疾病的诊断。
3. 主诉疾病的治疗设计。
4. 全口其他疾病的治疗设计。

## 解析

诊断：

主诉疾病：

1. 左下2冠折露髓（复杂冠折）。
2. 右下1冠折（釉质—牙本质折断）。
3. 右下2冠折（釉质—牙本质折断）。
4. 左下1牙震荡（釉质纹裂）。
5. 上唇挫伤。

非主诉疾病：慢性龈炎

主诉疾病的诊断依据：

1. 左下12，右下12部分冠折情况，X线片未见根折。
2. 左下2断端外露鲜红牙髓，探及敏感，叩痛(+)，不松动。
3. 右下1断端牙本质暴露，探酸感，叩痛(+)，冷测同对照牙，不松动。
4. 右下2断端少量牙本质暴露，探不敏感，叩痛(±)不松动。
5. 左下1叩痛(+)，松动Ⅰ度，冷测一过性敏感。
6. 上唇肿胀，黏膜表面紫血斑，未见创口。

主诉疾病的鉴别诊断：



公众号



视频号

左下 12，右下 12 与根折鉴别：X 线片未见根折线。

主诉疾病的治疗设计：

- (1) 左下 2 根管治疗，桩核冠修复。
- (2) 右下 1 间接盖髓后修复切端。
- (3) 右下 2 近中切角树脂材料修复。
- (4) 左下 1 调整咬合，定期复查，观察牙髓情况。
- (5) 观察上唇挫伤。

全口其他疾病的治疗设计：

- (1) 全口洁治。
- (2) 口腔卫生宣教。



公众号



视频号

70、女，27岁。

主诉：牙龈刷牙出血10天。

要求考生回答：作为口腔医师，请根据患者基本情况及主诉回答以下问题

1. 询问患者现病史及相关的内容。

2. 口述考虑的可能疾病。

解析

1. 询问患者现病史及相关的内容（多问的不加分，少问了不给分）

(1) 牙龈出血的部位及有无肿胀？

(2) 是否妊娠？

(3) 牙龈是自发出血还是刺激后出血？

(4) 牙龈有无疼痛？

(5) 有无体重减轻、发热等全身症状？

（考官不必提问，也不必回答任何问题！）

2. 应考虑的可能疾病（多回答的不加分，少了分）

(1) 慢性龈炎

(2) 妊娠期龈炎

(3) 慢性牙周炎

(4) 坏死性龈炎

(5) 白血病



公众号



视频号

71、男，16岁

主诉：上前牙外伤2小时。

现病史：2小时前摔倒，面部着地，上唇少量出血，吸气疼痛，当时无头痛，呕吐等其他症状。

既往史：否认药物过敏史。

检查：上唇肿胀，未见创口，上唇系带撕裂，创口表面见血痂，出血已停止，上颌前部牙龈见2.0cm长的撕裂伤，牙槽骨骨面暴露，少量渗血。左上1冠折露髓，叩痛(+)；松动Ⅰ度，牙龈充血。右上1牙冠完整，松动Ⅰ度，叩痛(±)，牙龈缘渗血，冷测一过性敏感。左上2右上2叩痛(-)，不松动，牙龈正常，余牙不松动，无张口受限，咬合关系正常。面部未见其他外伤，耳前区、下颌下缘和鼻旁区无压痛，四肢活动自如，未见外伤。



#### 病例分析

1. 疾病诊断
2. 诊断依据
3. 鉴别诊断
4. 治疗设计

#### 解析

##### 诊断：

1. 上唇系带撕裂伤
2. 上颌前部牙龈撕裂伤
3. 左上1冠折露髓
4. 右上1牙震荡

##### 诊断依据：

1. 外伤病史。
2. 上颌前部牙龈见2.0cm长的撕裂伤，牙槽骨骨面暴露，少量渗血。
3. 左上1冠折露髓，叩痛(+)；松动Ⅰ度，牙龈充血。
4. 右上1牙冠完整，松动Ⅰ度，叩痛(±)，牙龈缘渗血，冷测一过性敏感。



公众号



视频号

5. X 线片未见根尖周明显异常。

鉴别诊断：

根折：X 线片可见根折线，临床可见牙松动，叩痛，伸长，咬合创伤。

治疗设计：

1. 局麻下清创，缝合上唇系带和牙龈创口。
2. 左上 1 根管治疗，择期桩核冠修复。
3. 右上 1 咬合调整，定期复查。



公众号



视频号

72、男，12岁。

主诉：牙龈出血1周。

要求考生回答：作为口腔医师，请根据患者基本情况及主诉回答以下问题

1. 询问患者现病史及相关的内容。

2. 口述考虑的可能疾病。

解析

1. 询问患者现病史及相关的内容（多问的不扣分，少问了不扣分）

- (1) 牙龈出血的部位？
- (2) 牙龈是自发出血还是刺激后出血？
- (3) 牙龈有无肿胀？
- (4) 有无发热、体重减轻等全身状况？
- (5) 全身其它部位出血情况？

（考官不必提问，也不必回答任何问题！）

2. 应考虑的可能疾病（多回答的不加分，少了分）

- (1) 慢性龈炎
- (2) 慢性牙龈炎
- (3) 坏死性龈炎
- (4) 白血病



公众号



视频号

### 73、病例摘要

女，42岁，

主诉：左下后牙拔除后剧烈疼痛1天。

现病史：3天前左下后牙因“死髓牙劈裂伴疼痛”而拔除，拔除后除感觉轻微不适外，无其他异常，1天前突然感到左下后牙拔牙创内剧烈持续性疼痛，影响睡眠，但无夜间加剧，无冷热酸甜食物激发痛，也无面部肿胀和张口受限等，自服消炎止痛药效果不佳。2年前曾分别拔除双下后牙残冠残根后无任何不适，现要求一并修复。

既往史：否认其他系统性疾病史，否认药物过敏史。

家族史：无特殊。

检查：体温 36.5°C，面部不肿，张口不受限，左下 678 右下 78 缺失，左下 6 拔牙窝内黑色血凝块，腐臭味明显，牙龈轻肿，拔牙窝和牙龈无渗出，左下 78 右下 78 剩余牙槽嵴丰满、平整。舌系带距离下前牙舌侧龈缘 4mm。右下 60 银汞合金充填体，边缘密合，牙髓活力正常。

#### 病例分析

1. 主诉疾病的诊断、诊断依据和鉴别诊断。

2. 非主诉疾病的诊断。

3. 疾病的治疗原则。

4. 修复治疗的设计：

(1) 下颌可摘局部义齿大连接体选择。

(2) 间接固位体牙合支托最佳位置。

#### 解析

##### 诊断：

主诉疾病：左下 6 干槽症。

非主诉疾病：下颌牙列缺损，右下 6 牙体缺损。

##### 主诉疾病的诊断依据：

1. 左下 6 拔除后 3 天，剧烈疼痛 1 天。

2. 左下 6 为死髓劈裂牙，曾经反复疼痛，此类牙在拔除时比较困难，拔牙术耗时长，创伤较大。

3. 拔牙后第三天开始剧烈疼痛，持续性剧痛。但无肿胀，张口受限等。

4. 左下 6 拔牙窝内腐败坏死物质，有腐臭味。

##### 主诉疾病的鉴别诊断：

1. 左下 6 拔牙后感染，应该以肿胀，疼痛和渗出为表现，从临床检查来看，不支持此诊断。

2. 左下后牙未见牙周袋和无牙龈红肿，可除外左下后牙牙周炎症等。

##### 主诉疾病的治疗：

(1) 左下 6 局麻下清除腐败坏死物，用 3%过氧化氢和生理盐水擦洗和冲洗牙窝。

(2) 拔牙创清洁无异味后，放入碘仿纱条。

(3) 10 天后换药，观察创口内肉芽生长情况。

##### 修复治疗的设计：

(1) 下颌可摘局部义齿修复

(2) 大连接体设计：舌板。

(3) 间接固位体牙合支托最佳位置：右下 4 近中边缘嵴。





公众号



视频号

74、男，45岁

主诉：刷牙牙龈出血3个月。

要求考生回答：作为口腔医师，请根据患者资本情况及主诉回答以下问题

1. 询问患者现病史及相关的内容。

2. 口述考虑的可能疾病。

解析

1. 询问患者现病史及相关的内容（多问的不扣分，少问了不给分）

- (1) 牙龈出血的部位？
- (2) 牙龈是自发出血还是刺激后出血？
- (3) 牙龈有无肿胀？
- (4) 牙有无松动？
- (5) 全身系统病史？

（考官不必提问，也不必回答任何问题！）

2. 应考虑的可能疾病（多回答的不加分，少了分）

- (1) 慢性牙龈炎
- (2) 慢性龈炎
- (3) 坏死性龈炎
- (4) 白血病
- (5) 血友病



公众号



视频号

75、男，31岁。

主诉：牙龈自发出血2天。

要求考生回答：作为口腔医师，请根据患者基本情况及主诉回答以下问题

- (1) 询问患者现病史及相关的内容。
- (2) 口述考虑的可能疾病。

解析

1. 询问患者现病史及相关的内容（多问的不加分，少问了不给分）

- (1) 牙龈出血的部位？
- (2) 以前有无出血不易止住现象？
- (3) 牙龈有无肿胀、疼痛？
- (4) 近来有无体重减轻、发热和乏力等全身症状？
- (5) 近来是否工作紧张、劳累、熬夜？
- (6) 有无牙松动？

（考官不必提问，也不必回答任何问题！）

2. 应考虑的可能疾病（多回答不加分，少了不给分）

- (1) 白血病
- (2) 坏死性龈炎
- (3) 血友病
- (4) 慢性龈炎
- (5) 牙周炎



公众号



视频号

## 76、病例摘要

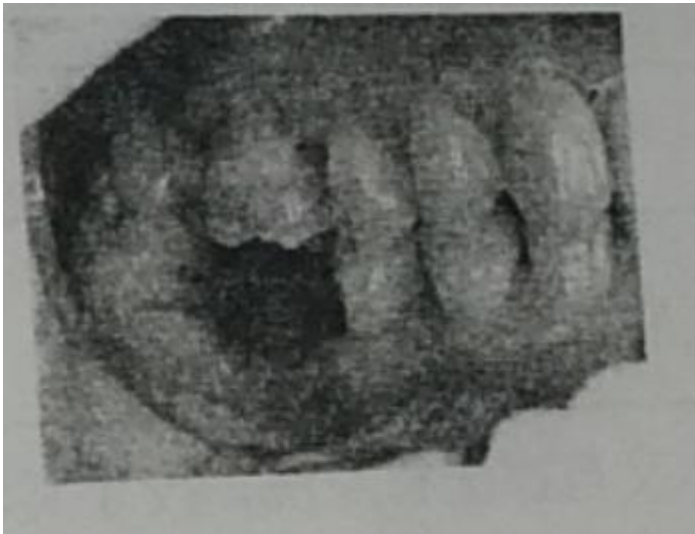
男，36岁。主诉：左下智牙拔出后6天，剧烈疼痛2天。

现病史：左下智牙阻生，反复肿痛，6天前拔除，当时诊断为“左下智牙水平中位阻生”，拔出后有肿胀、咽喉疼痛和张口受限等，经口服抗生素和止痛药后已逐渐减轻。2天前感左下后牙区剧烈疼痛，向头项放射，无肿胀、张口受限和咽喉不适等。疼痛为持续剧痛，与冷、热饮食无关。2年前右下后牙残冠拔出后无任何不适，现要求修复。

既往史：否认全身系统性疾病史，否认药物过敏史。

家族史：无特殊。

检查：体温36.7°C。急性病容，面部不肿，张口不受限。左下8拔牙窝空虚，有腐臭味，未见明确腐败坏死物，左下7远中颈部龋洞浅，探诊疼痛，无冷热测疼痛和叩痛，右下6缺失，右下7右下5位置正常，叩痛（-），不松动，牙龈健康。



1. 主诉疾病的诊断、诊断依据和鉴别诊断。

2. 非主诉疾病的诊断。

3. 主诉疾病的治疗设计。

4. 非主诉疾病的治疗设计。

解析

诊断：

主诉疾病：左下8干槽症

非主诉疾病：1. 左下7D中龋

主诉疾病的诊断依据：

1. 左下8拔除后6天，剧烈疼痛2天。

2. 水平中位阻生的下颌智牙，拔除时创伤较大，耗时稍长。

3. 左下8拔牙后4天开始出现剧烈，但无肿胀和渗出，无张口受限。

4. 左下8拔牙窝空虚，有腐臭味。

主诉疾病的鉴别诊断：

1. 左下8拔出后反应或拔除后感染；左下智牙拔出后，有一个拔牙后反应过程，但现已术后6天，反应已逐渐消退。拔牙后感染可在术后3天发生，但以肿胀、疼痛、张口受限和渗出为特点，此病例的表现不支持。

2. 左下7牙髓炎；龋洞深，探痛，冷热测敏感，叩痛（±~+）。



公众号



视频号

主诉疾病的治疗设计：

1. 局麻下左下 8 拔牙窝清创，轻刮腐败坏死物质。
2. 大量 3%过氧化氢和生理盐水交替擦洗和冲洗，拔牙窝清洁，无臭味后，填入碘仿纱条。
3. 10 天后换药，如效果不佳，次日可换药。

非主诉疾病的治疗设计：

1. 左下 7D 复合树脂直接粘结修复。
2. 右下 6 种植修复。
3. 右下 7—右下 5 固定桥修复。
4. 右下 6 活动修复。



公众号



视频号

77、男，30岁。

主诉：牙龈出血、晨起时口角有血迹3天。

要求考生回答：作为口腔医师，请根据患者基本情况及主诉回答以下问题

- (1) 询问患者现病史及相关的内容。
- (2) 口述考虑的可能疾病。

解析

1. 询问患者现病史及相关的内容（多问的不加分，少问了不给分）

- (1) 牙龈出血的部位？
- (2) 牙龈是否肿胀、疼痛？
- (3) 近来是否工作紧张、劳累、熬夜？
- (4) 以前是否有刷牙出血或牙龈自发出血不易止住现象
- (5) 有无体重减轻、发热和乏力等全身症状？
- (6) 有无牙松动？

（考官不必提问，也不必回答任何问题！）

2. 应考虑的可能疾病（多回答不加分，少了不给分）

- (1) 急性坏死性龈炎
- (2) 白血病
- (3) 血友病
- (4) 牙周炎
- (5) 慢性龈炎



公众号



视频号

78、患者，女，64岁，退休。

主诉：面部右侧阵发性剧烈疼痛5年余。

现病史：5年前患者偶发面部右侧剧烈疼痛，呈电击样，疼痛持续约15秒后消失，无明显不适，约6个月后疼痛再次发作，之后每隔数月疼痛就会发作，近几个月来疼痛频繁发作，每次持续10~60秒不等，有时疼痛一天可发作2~3次，自觉劳累或情绪低落时疼痛明显，夜间休息时未出现疼痛，洗脸吃饭等可诱发疼痛发作，疼痛消失后患者无任何症状，曾自行口服止痛药无明显效果。

既往史：有心脏史，否认高血压、糖尿病史。

检查：右侧面部色素沉着，皮肤粗糙，拂诊右侧面部均无明显异常。

13、14、15颊侧牙颈部硬组织缺损，根管口暴露，探诊(-)，冷热诊无反应，电活力测试无反应，叩诊(-)，不松动，牙龈黏膜无窦道。

#### 病例分析

1. 主诉疾病的诊断、诊断依据和鉴别诊断。
2. 非主诉疾病的诊断和诊断依据。
3. 主诉疾病的治疗原则。
4. 全口其他疾病的治疗设计。

#### 解析

##### 1. 诊断

(1) 主诉疾病的诊断：右侧三叉神经痛。

(2) 非主诉疾病的诊断依据：13、14、15楔形缺损并发牙髓坏死。

##### 2. 主诉疾病的诊断依据

(1) 病史：病史较长，呈电击样阵发性疼痛，持续时间数秒，间歇期无症状，口服一般止痛药无效。

(2) 检查：右侧面部色素沉着，皮肤粗糙，为典型的三叉神经痛面型。

##### 3. 非主诉疾病的诊断依据

(1) 13、14、15颊侧牙颈部硬组织缺损，根管口暴露。

(2) 13、14、15死髓。叩诊(-)，不松动，牙龈黏膜无窦道。

4. 主诉疾病的鉴别诊断 需与牙痛或其他牙源性疼痛、眼源性及鼻源性疼痛、颞下颌关节病、舌咽神经痛、非典型的三叉神经痛鉴别。

(1) 牙源性疼痛多为持续性，夜晚疼痛加剧，有病灶牙存在，口服止痛药一般可缓解；而三叉神经痛时夜晚疼痛缓解，为阵发性剧烈疼痛。眼源性及鼻源性疼痛为持续性疼痛，不放射。

(2) 颞下颌关节病为钝痛，疼痛在颞下颌关节周围或咀嚼肌部位。

(3) 舌咽神经痛在舌根及咽部，涂抹丁卡因或可卡因疼痛可缓解，三叉神经的舌神经痛，经舌神经麻醉后可止痛。

(4) 非典型的三叉神经痛疼痛较轻，不按三叉神经支分布，疼痛范围广泛、深在，无扳机点存在。

5. 主诉疾病的治疗原则 对于早期或轻症患者，应采用保守治疗，无效时再用破坏性的治疗方法。

6. 非主诉疾病的治疗设计 13、14、15根管治疗。



公众号



视频号

79、女，28岁。

主诉：咬苹果和刷牙时牙龈出血2个月。

要求考生回答：作为口腔医师，请根据患者基本情况及主诉回答以下问题

- (1) 询问患者现病史及相关的内容。
- (2) 口述考虑的可能疾病。

解析

1. 询问患者现病史及相关的内容（多问的不加分，少问了不给分）

- (1) 牙龈出血的部位？
- (2) 有无牙龈自发出血？
- (3) 牙龈是否肿胀、疼痛？
- (4) 是否在妊娠期？
- (5) 有无牙松动？
- (6) 有无体重减轻、发热和乏力等全身症状？

（考官不必提问，也不必回答任何问题！）

2. 应考虑的可能疾病（多回答不加分，少了不给分）

- (1) 慢性龈炎
- (2) 妊娠期龈炎
- (3) 牙周炎
- (4) 白血病



公众号



视频号

80、男，18岁。

主诉：左上前牙松动1周。

要求考生回答：作为口腔医师，请根据患者基本情况及主诉回答以下回答

1. 询问患者现病史及相关的内容。
2. 口述考虑的可能疾病。

解析

1. 询问患者现病史及相关的内容（多问的不加分，少问了不给分）

- (1) 是单个牙松动还是多个牙松动？
- (2) 患牙是否受到撞击或磕碰等外伤
- (3) 牙龈有无出血、肿胀？
- (4) 是否伴有牙痛？
- (5) 咬合时或咬物时是否疼痛？
- (6) 父母有无牙早失现象？

（考官不必提问，也不必回答任何问题！）

2. 应考虑的可能疾病（多回答的不加分，少了分）

- (1) 牙外伤
- (2) 急性根尖周炎
- (3) 牙周炎





公众号



视频号

81、患者，女，43岁，家庭妇女。

主诉：双侧颊部粗糙感1个月余，有刺激痛1周。

现病史：1个月以来感觉双侧颊黏膜粗糙感，发涩。近1周自发痛，吃刺激性食物疼痛明显。在当地医院以“口腔溃疡”打吊针（药名不详）3天无效。

既往史：否认全身系统性疾病及传染病和药物过敏史。

检查：双颊黏膜和下唇黏膜可见白色网状条纹突起；37 龈颊沟黏膜充血，周边有白色条纹（图-1）。

11 牙龈暗红，附着龈肿胀，牙周袋深 10mm（图-2），探诊有脓，松动 III 度。

X 线片示：21 牙槽骨混合吸收达根尖部，硬板破损（图-3）

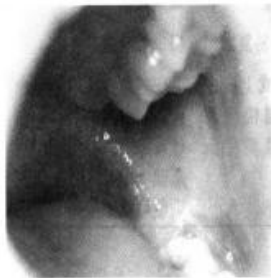

图-1 颊黏膜白色条纹

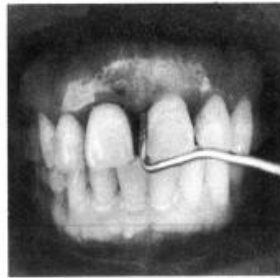


图-2 深牙周袋

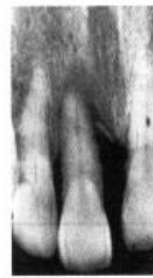

图-3 牙槽骨吸收

### 病例分析

1. 主诉疾病的诊断、诊断依据和鉴别诊断。
2. 非主诉疾病的诊断和诊断依据。
3. 主诉疾病的治疗原则。
4. 全口其他疾病的治疗设计。

### 解析

#### 1. 诊断

主诉疾病的诊断：双侧颊部及下唇扁平苔藓；37 龈颊沟糜烂型扁平苔藓。

非主诉疾病的诊断：11 慢性牙周脓肿。

#### 2. 主诉疾病的诊断依据

- (1) 双侧颊部粗糙感，自发痛和刺激性疼痛。
- (2) 双颊黏膜有白色网状条纹轻微突起。
- (3) 37 相应龈颊沟黏膜白色条纹的病损区黏膜充血、糜烂。

#### 3. 非主诉疾病的诊断依据

- (1) 11 牙龈暗红，附着龈肿胀，牙周袋深 10mm，探诊有脓，松动 III 度。
- (2) X 线片示 21 牙槽骨混合吸收达根尖部，硬板破损。

#### 4. 主诉疾病的鉴别诊断 与盘状红斑狼疮、白斑、多形性红斑的鉴别

#### 5. 主诉疾病的治疗原则

调整身心健康。

积极治疗感染病灶，左颊部 0.2% 维 A 酸溶液适用于局部涂布，右颊部可用肾上腺皮质类固醇局部注射。

全身治疗可用氯喹、肾上腺皮质激素。

#### 6. 全口其他疾病的治疗设计 11 基础治疗、牙周牙髓联治、植骨、引导再生。



公众号



视频号

82、女，36岁。

主诉：左下倒数第二颗牙松动3天、不敢咬东西。

要求考生回答：作为口腔医师，请根据患者基本情况及主诉回答以下回答

1. 询问患者现病史及相关的内容。
2. 口述考虑的可能疾病。

解析

1. 询问患者现病史及相关的内容（多问的不加分，少问了不给分）

- (1) 是单个牙松动还是多个牙松动？
- (2) 有无伸长感，牙对合时是否疼痛
- (3) 松动牙是否伴有牙痛？
- (4) 患牙部位的牙龈有无肿胀、疼痛或流脓？
- (5) 患牙是否咬硬物而硌伤？
- (6) 有无发烧、寒战等全身症状？

（考官不必提问，也不必回答任何问题！）

2. 应考虑的可能疾病（多回答的不加分，少了分）

- (1) 急性根尖周炎
- (2) 牙外伤
- (3) 急性牙周脓肿
- (4) 牙周炎



公众号



视频号

83、患者，女，21岁，大学生。

主诉：因前牙缝宽需矫正牙齿，要求牙周检查。

现病史：3年来上前牙牙缝逐渐变宽，并且有牙齿松动，于正畸科就诊，建议到牙周科治疗。

既往史：否认有全身系统性疾病、传染病及药物过敏史。

家族史：母亲牙齿不好，戴有假牙。

个人史：每天刷牙2次，早晚各一次。

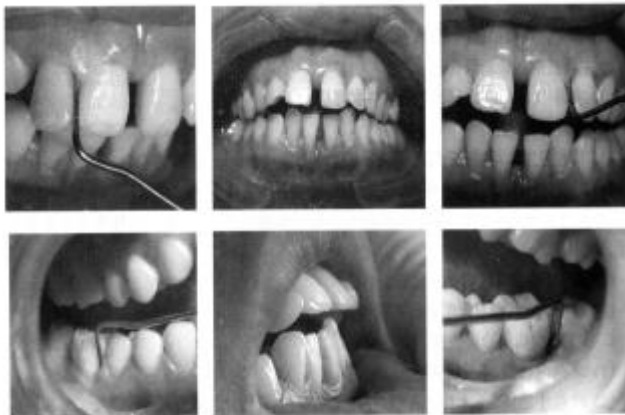检查：全口牙列式：18-28 38-47。

12与13之间4mm间隙，11与21之间5mm间隙，11、12唇侧移位，31与41之间2mm间隙，41唇向移位。牙石(+)，软垢指数1。牙龈色基本正常，32牙龈退缩1mm、31及42牙龈退缩2mm、41牙龈退缩4mm，质软，龈缘水肿，BOP(+)。11、21腭侧牙周袋探诊深度5mm，22、26、36、46探诊深度6mm，12、16远中探诊深度5mm，36根分叉水平探诊骨缺损1/2，46根分叉水平探诊颊舌相通，可探及龈下牙石。32-42松动Ⅰ度，26、36、46松动Ⅱ度，22松动Ⅲ度。

47远中龈袋4mm，探诊有阻力，48未见萌出。

38颊向错位，颈部色、形、质正常。

X线片示：11、21单侧牙槽骨水平吸收达根中部；22、36、46牙槽骨弧形吸收达根尖1/3区，硬板消失；32-42、26牙槽骨水平吸收达根中部；12、16牙槽骨水平吸收达根颈1/3区；36、46根分叉区有低密度影；48垂直低位(如下图)



牙齿漂移、牙周袋形成

1. 主诉疾病的诊断、诊断依据及鉴别诊断。

2. 非主诉疾病的诊断和诊断依据。

3. 主诉疾病的治疗原则。

4. 全口其他疾病的治疗设计。

解析

1. 诊断

主诉疾病的诊断：①局限性侵袭性牙周炎；②36根分叉病变(Ⅱ度)；③46根分叉病变(Ⅲ度)。

非主诉疾病的诊断：①38颊向错位；②48埋伏阻生。

2. 主诉疾病的诊断依据



公众号



视频号

主诉 11、12、13 之间出现间隙并伴有移位。女性青年患者。

口腔卫生尚可，龈缘水肿，BOP (+)。

好发牙位典型，有 4-6mm 的牙周袋，松动 II-III 度。

病史 3 年左右，22、36 及 46 牙槽骨弧形吸收 III 度，11、21、32-42 牙槽骨水平型吸收 II 度。

36、46 根分叉区有低密度影。

有家族史。全身无明显的系统性疾病。

### 3. 非主诉疾病的诊断依据

(1) 38 颊向错位，未发现龋。

(2) 47 远中龈袋 4mm，探诊有阻力，48 未见萌出，线片示垂直低位。

### 4. 主诉疾病的鉴别诊断 与局限性慢性牙周炎的鉴别。

### 5. 主诉疾病的治疗原则

(1) 基础治疗（龈上洁治、龈下刮治及根面平整、调整咬合、松牙固定）。

(2) 局部及全身药物治疗。

(3) 36、46 翻瓣术、植骨或引导再生术。

(4) 22 测电活力酌情做牙周牙髓联合治疗、松牙固定。

(5) 择期酌情作正畸。

(6) 控制菌斑，定期复查。

### 6. 全口其他疾病的治疗设计

(1) 48 观察若反复发生冠周炎症状考虑拔除。

(2) 38 注意控制菌斑防止颊侧颈部龋。



公众号



视频号

84、男，67岁。

主诉：双侧后牙松动、咀嚼无力3年。

要求考生回答：请根据患者基本情况及主诉回答以下问题：

- 1、询问患者现病史及相关的內容。
- 2、口述考虑的可能疾病。

解析

1. 询问患者现病史及相关的內容（多问的不加分，少问了不给分）

- (1) 其他部位的牙有无松动脱落？
- (2) 牙龈有无肿胀、出血？
- (3) 咬合时或咬物时是否疼痛？
- (4) 患牙有无咬硬物时硌伤？
- (5) 牙松动部位是否有窦道排脓？
- (6) 有无发热等全身症状？

（考官不必提问，也不必回答任何问题！）

2. 应考虑的可能疾病（多回答的不加分，少了不给分）

- (1) 慢性牙周炎
- (2) 牙外伤
- (3) 颌骨囊肿或肿瘤



公众号



视频号

85、患者，女，21岁，学生。

主诉：牙龈肿大2余年，影响美观。

现病史：自幼有“癫痫病”，长期口服“苯妥英钠”，每天1~3片。2年前发现牙龈肿大，偶有刷牙是出血。近来发现牙龈肿大明显，咬东西时经常咬在牙龈上，而且影响美观。在当地曾给白色药片（药名不详），服用后无效而前来就诊。

既往史：自幼有癫痫病。

检查：全口牙龈呈粉红色，有牙石、软垢堆积。牙龈乳头及附着龈呈花瓣状肿大，覆盖牙冠大部分，以前牙唇侧较为明显，龈袋内可探及牙石，无出血。33~43增生的牙龈上可见13~23的齿痕。质硬，上下颌侧切牙舌向移位。

38近中阻生，龈瓣微红，盲袋无分泌物，张口度正常

病例分析

1. 主诉疾病的诊断、诊断依据和鉴别诊断。
2. 非主诉疾病的诊断和诊断依据。
3. 主诉疾病的治疗原则。
4. 全口其他疾病的治疗设计。

解析

1. 诊断

(1) 主诉疾病的诊断：药物性牙龈增生。

(2) 非主诉疾病的诊断：38阻生牙。

2. 主诉疾病的诊断依据

有6个月以上连续服苯妥英钠史。

检查：①牙龈呈粉红色，有牙石、软垢堆积；②牙龈乳头及附着龈呈花瓣状肿大，覆盖牙冠大部分，以前牙唇侧较为明显，龈袋内可探及牙石，无出血；③33~43增生的牙龈上可见13~23的齿痕；④质硬，上下颌侧切牙舌向移位。

3. 非主诉疾病的诊断依据：38近中阻生，无冠周炎的症状。

4. 主诉疾病的鉴别诊断 与牙龈纤维瘤病和牙龈增生为主要表现的慢性龈炎鉴别

5. 主诉疾病的治疗原则

停药或更换药物，在内科医生的协助下，采取药物交替使用等方法以减轻副作用。

作洁治术以消除菌斑、牙石。

用3%过氧化氢液冲洗龈袋，在袋内放入药膜或碘制剂，并给予抗菌含漱剂。

在全身病情稳定时，可进行手术切除并修整牙龈外形。保持口腔卫生，戴正压器防止复发。

6. 全口其他疾病的治疗设计 38拔除。



公众号



视频号

## 86、病史采集

女，50岁。

主诉：烤瓷冠修复左下后牙与邻牙间出现胀痛3天。

要求考生回答：作为口腔医师，请根据患者基本情况及主诉回答以下问题

- (1) 询问患者现病史及相关的内容。
- (2) 口述可能导致患牙疼痛的原因。

解析

病史采集

标准答案如下：

1. 询问患者现病史及相关的内容（多问的不加分，少问了不给分）

- (1) 胀痛与烤瓷冠粘固的时间关系？
- (2) 疼痛程度及变化？
- (3) 有无食物嵌塞？
- (4) 患牙牙周病史及治疗史？

（考官不必提问，也不必回答任何问题！）

可能导致患牙疼痛的原因（多回答不加分，少了不给分）

- (1) 食物嵌塞致龈乳头炎
- (2) 粘结剂残留致龈乳头炎
- (3) 邻接关系过紧



公众号



视频号

87、患者，男，46岁，职员

主诉：刷牙时左侧后牙酸痛约2个月

现病史：2个月以来，刷牙，吃酸，甜食物和咬硬物时左侧上后牙酸痛，无自发痛。

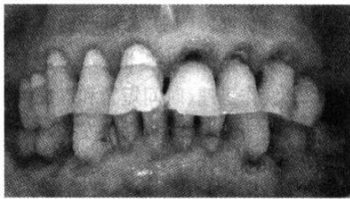既往史：否认全身系统性疾病及传染病和药物过敏史

检查：21~25、33、41、43. 牙颈部楔状深沟，边缘整齐，表面光滑坚硬，有色素沉着，冷试正常，叩诊（—）。21~25 探诊敏感。

11~15 牙颈部有白色充填物，与牙色不协调，表面粗糙。冷试正常，叩诊（—）。

34、44 残根达龈下，无窦道，叩诊（—），无松动。

全口牙龈退缩 3~4mm，色粉红，质韧。牙石（++），无牙周袋及松动（如图）。



牙颈部缺损

### 病例分析

主诉疾病的诊断和诊断依据。

非主诉疾病的诊断和诊断依据。

主诉疾病的治疗原则。

全口其他疾病的治疗设计。

### 解析

#### 1. 诊断

(1) 主诉疾病的诊断：21~25 楔状缺损并发牙本质过敏症或 21~25 楔状缺损、21~25 牙本质过敏症。

(2) 非主诉疾病的诊断：33、41、43、11~15 楔状缺损（11~15 充填后）34、44 牙体缺损，牙龈退缩。

#### 2. 主诉疾病的诊断依据

(1) 病史：刷牙、吃酸、甜食物和咬硬物时左侧上颌后牙酸痛，无自发痛。

(2) 检查：21~25 牙颈部楔状深沟，边缘整齐，表面光滑坚硬，色素沉着，机械刺激敏感。

#### 3. 非主诉疾病的诊断依据

(1) 33、41、43 牙颈部楔状缺损探诊不敏感。

(2) 11~15 充填后。

(3) 34、44 残根。

(4) 牙龈退缩，但色和质正常。

#### 4. 主诉疾病的治疗原则

(1) 21~25 充填术（垫底）。

(2) 采用正确的刷牙方法，避免横刷。

#### 5. 全口其他疾病的治疗设计

(1) 全口龈上洁治术。

(2) 建议 11~15 重新充填。

(3) 33、41、43 充填术。





公众号



视频号

(4) 34、44 拍 X 线片，如果牙根长，牙周组织正常，行牙冠延长术、根管治疗后桩冠修复，否则拔除。



公众号



视频号

88、患者，男，43岁，经商。

主诉：上前牙修复半年，脱落1天。

现病史：上前牙修复半年，1天前逐渐松动脱落。

既往史：否认有全身系统性疾病、传染病及药物过敏史。

口腔检查：21桩冠脱落，金属桩钉较短。根面未见劈裂缺损，戴入桩冠检查咬合关系正常。

22近中邻面龋，探诊(-)，冷诊正常，叩(-)，牙龈无窦道。

辅助检查：X线片示21牙根完好，未见折裂影像，根管较细，金属桩钉与牙龈尖之间有2.0mm左右的空隙。

#### 病例分析

1. 主诉疾病的诊断和诊断依据。
2. 非主诉疾病的诊断和诊断依据。
3. 分析桩冠短期内脱落的原因及重新制作需注意的问题。
4. 主诉疾病的治疗原则。
5. 全口其他疾病的治疗设计。

#### 解析

#### 病例答案

1. 主诉疾病的诊断：21牙体缺损。
2. 非主诉疾病的诊断：22M浅龋。
3. 主诉疾病的诊断依据
  - (1) 病史：修复半年，脱落1天。
  - (2) 金属桩钉较短，根面及根管未见劈裂缺损。
4. 非主诉疾病的诊断依据
  - (1) 近中邻面龋，探诊(-)，冷诊正常。
  - (2) 叩(-)，牙龈无窦道。
5. 分析桩冠短期内脱落的原因及重新制作，需注意的问题。
  - (1) 本病例中，桩冠短期内脱落主要是因为桩长度不够。
  - (2) 影响桩冠固位力的因素主要有冠桩的长度、直径和形态。
  - (3) 由于根管预备较细，未取全桩蜡型；或由于铸造缺损，桩末端未完全铸造。
6. 主诉疾病的治疗原则 如果重新修复，应注意：
  - (1) 预备时应增加根管的直径，以增强固位力并方便取桩钉蜡型；
  - (2) 当牙根根管较细时，应选择较细的钢丝导入嵌体蜡，保证桩钉蜡型的完整性；避免铸造缺陷产生。
7. 全口其他疾病的治疗设计
  - (1) 22充填术。
  - (2) 口腔卫生宣教。



公众号



视频号

### 89、病史采集

某男，35岁，面右侧颊部瘻口溢脓半年

要求考生回答：作为口腔医师，请根据患者基本情况及主诉回答以下问题

- (1) 询问患者现病史及相关的内容。
- (2) 口述可能导致患牙疼痛的原因。

解析

病史采集 标准答案如下：

(1) 询问现病史及相关病史（多问的不加分，少问了不给分）

1. 是否有右侧后牙区牙痛、牙松动及反复肿痛史。
2. 是否有张口困难史或症状。
3. 瘻口形成前是否有右侧面颊部反复肿胀。
4. 脓液的颜色、是否稀薄。
5. 是否有发热、口臭、下唇麻木等症状，炎症与下唇麻木的先后顺序。
6. 是否有放射治疗史。外伤史。
7. 抗菌素治疗效果如何。
8. 是否拍摄X线片。
9. 询问治疗史。

(2) 应考虑的可能疾病和鉴别诊断（多回答不加分少了不给分）

1. 慢性根尖周炎
2. 慢性冠周炎、颊皮瘻。
3. 化脓性颌骨骨髓炎（中央性/边缘性）。
4. 放射性颌骨骨髓炎。
5. 咬肌间隙感染。



公众号



视频号

90、患者，女，46岁，干部。

主诉：右下后牙金属全冠修复近2年，脱落多次。

现病史：右下后牙金属全冠修复近2年。经常脱落，约半年脱落一次，要求重新设计制作。

既往史：否认有全身系统性疾病、传染病及药物过敏史。

检查：46金属铸造全冠修复，现脱落。46临床冠短，咬合紧，46牙体预备聚合度较大，约150°，金属全冠咬合面较薄。46叩诊(-)，戴入牙冠后接触点尚佳，X线片显示46已行根管治疗，但根充不到位，欠填约4mm，牙周膜增宽。

全口牙龈龈缘及龈乳头暗红，水肿，龈乳头圆钝，点彩消失，质软。牙石(++)，色素(++)，探诊出血，无牙周袋，牙齿无松动。

病例分析

1. 主诉疾病的诊断和诊断依据。
2. 非主诉疾病的诊断和诊断依据。
3. 分析金属冠脱落的原因及重新制作前应采取的措施。
4. 主诉疾病的治疗原则。
5. 全口其他疾病的治疗设计。

解析

病例答案

1. 主诉疾病的诊断 右下牙体缺损。
2. 非主诉疾病的诊断 慢性龈炎。
3. 主诉疾病的诊断依据 临床冠短，咬合紧，牙体预备聚合度较大，金属全冠咬合面较薄。

4. 非主诉疾病的诊断依据 牙龈色形质改变，口腔卫生差，探诊出血。无牙周袋，牙齿无松动。

5. 义齿脱落原因分析及治疗设计

(1) 造成46戴冠后经常脱落的主要原因是修复牙临床牙冠短，牙体预备聚合度较大，导致修复体约束力减小，固位差，经常脱落。

(2) 重新制作前，因46根充不到位，欠填约4mm，应重新做根管治疗。

(3) 为避免金属冠脱落，可设计成利用根管固位的嵌体冠。适当将龈缘处再做预备，降低聚合度；同时可以在轴壁上设计固位沟。

6. 全口其他疾病的治疗设计 全口龈上洁治术，注意口腔卫生的维护。



公众号



视频号

## 91、病史采集

男，45岁。

主诉：右舌侧缘溃疡2个月。

要求考生回答：作为口腔科医师，请根据患者基本情况及主诉回答以下问题

询问患者现病史及相关的内容。

口述考虑的可能疾病。

解析

病史采集

标准答案如下：

1. 询问患者现病史及相关的内容（多问的不加分，少问了不给分）

- (1) 有无溃疡反复发作史？
- (2) 有无局部创伤史？
- (3) 有无外生殖器溃疡史？
- (4) 有无皮肤病史及眼病史？
- (5) 有无肺结核病史？

（考官不必提问，也不必回答任何问题）

2. 应考虑的可能疾病（多回答不加分，少了不给分）

- (1) 腺周口疮
- (2) 口腔癌
- (3) 创伤性溃疡
- (4) 结核性溃疡



公众号



视频号

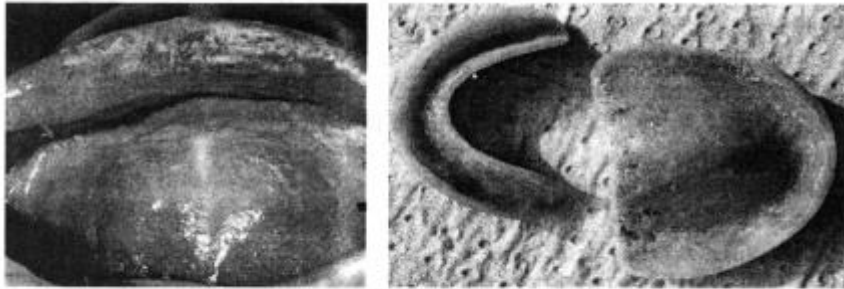
92、患者，女，71岁

主诉：戴全口义齿10年，咬食物无力半年。

现病史：10年前发现全口牙齿松动，先后全部拔除，全口义齿修复。半年来自觉义齿松动，咬食物力。口腔黏膜不适。

既往史：脑血管意外5年，生活自理能力差。

口腔检查：戴全口义齿，颌位不正确，基托不密合；义齿咬合面过度磨耗；垂直距离低；下颌义齿固位差；牙槽嵴低平。上颌义齿基托接触的黏膜区充血、水肿，可见凝乳状白色斑点，可擦去。涂片可见菌丝和芽胞（如下图）。



义齿性口炎

病例分析

1. 主诉疾病的诊断。
2. 主诉疾病的诊断依据
3. 义齿松动、咀嚼无力的原因及主诉疾病的治疗原则。

解析

病例答案

1. 主诉疾病的诊断 ①上下颌牙列缺失；②义齿性口炎
2. 主诉疾病的诊断依据
  - (1) 上下颌无牙牙合。
  - (2) 病史：戴全口义齿。
  - (3) 临床表现：凝乳状白色斑点，可擦去。
  - (4) 涂片检查结果。
3. 义齿松动、咀嚼无力的原因及主诉疾病的治疗原则
  - (1) 义齿松动、咀嚼无力的原因
    - 1) 长期戴义齿，牙槽嵴吸收，基托不密合，固位差。
    - 2) 义齿人工牙过度磨耗，垂直距离降低。
  - (2) 疾病的治疗设计
    - 1) 健康宣教：饭后清洁义齿，睡前清洗义齿，不戴义齿睡觉。
    - 2) 局部抗真菌治疗。
    - 3) 4%苏打水浸泡义齿。
    - 4) 待黏膜正常后，重新进行全口义齿修复，恢复正常的颌位关系。



公众号



视频号

### 93、病史采集

女, 25 岁.

主诉 : 下唇黏膜溃疡 10 天.

要求考生回答: 作为口腔医师, 请根据患者基本情况及主诉回答以下问题

- 1、询问患者现病史及相关的內容。
- 2、口述考虑的可能疾病。

解析

病史采集

标准答案如下:

1. 询问患者现病史及相关的內容 (多问的不加分, 少问了不给分)

- (1) 有无溃疡反复发作史?
- (2) 有无局部创伤史?
- (3) 有无皮肤病史?
- (4) 有无外生殖器溃疡史?
- (5) 有无眼部病史?

(考官不必提问, 也不必回答任何问题!)

2. 应考虑的可能疾病 (多回答不加分, 少了不给分)

- (1) 复发性口腔溃疡
- (2) 创伤性溃疡
- (3) 白塞病



公众号



视频号

94、患者，男，66岁。

主诉：全口义齿修复后咀嚼无力2个月。

现病史：全口义齿修复已2个月，镶牙后一直感觉吃东西费力，咀嚼效率低。

既往史：十年前发现牙齿开始松动，近两年松动明显，先后拔除十几个牙。4个月前余留牙齿松动加重，影响吃饭，全部拔除。从未戴过义齿。否认有全身系统性疾病、传染病及药物过敏史。口腔检查：牙槽嵴吸收严重，下颌总义齿固位力稍差，义齿牙合面解剖标志清晰，颌位正确，面部口角下垂，轻度糜烂，鼻唇沟、颏唇沟明显，面颊肌肉松弛，面部丰满度差，面型苍老。

上颌义齿基托接触的黏膜区充血，水肿，可见点状白膜，涂片可见菌丝和芽胞。

病例分析

1. 主诉疾病的诊断和诊断依据。
2. 非主诉疾病的诊断和诊断依据
3. 分析咀嚼效率低的原因，要证明病因，还需要做何检查？
4. 主诉疾病的治疗原则。
5. 全口其他疾病的治疗设计。

解析

病例答案

1. 主诉疾病的诊断 全口牙列缺失
2. 非主诉疾病的诊断 义齿性口炎
3. 主诉疾病的诊断依据 牙槽嵴吸收严重，下颌总义齿固位力稍差，义齿牙合面解剖标志清晰，颌位正确，面颊肌肉松弛，面部丰满度差。
4. 非主诉疾病的诊断依据 上颌义齿基托接触的黏膜区充血，可见点状白膜和涂片结果。
5. 分析及治疗设计 原因：患者牙槽嵴吸收严重，选用半解剖式牙或无尖牙，有利于义齿的固位与稳定。

- (1) 根据检查结果其原因为义齿垂直距离过低。
- (2) 为了证明病因可以检查患者息止牙合位时的息止牙合间隙是否过大。

6. 主诉疾病的诊断原则

- (1) 重新制作义齿以恢复正常的垂直距离。
- (2) 选用半解剖式牙或无尖牙。

7. 全口其他疾病的治疗设计。

- (1) 口腔健康宣教，义齿的维护。
- (2) 局部抗真菌治疗。
- (3) 4%苏打水浸泡义齿。





公众号



视频号

## 95、病史采集

某男，23岁，面部左侧肿胀疼痛10天

要求考生回答：作为口腔医师，请根据患者基本情况及主诉回答以下问题

1、询问患者现病史及相关的内容。

2、口述考虑的可能疾病。

解析

病史采集

标准答案如下：

1. 询问现病史及相关病史（多问的不加分，少问了不给分）

- (1) 是否有左侧牙痛、牙松动及反复肿痛史。
- (2) 是否有张口困难史或症状。
- (3) 肿之前是否有牙齿遇冷热疼痛。
- (4) 是否有左侧面部淋巴结肿大并有发热、头痛等全身症状。
- (5) 是否有口臭、下唇麻木等症状。

2. 应考虑的可能疾病和鉴别诊断：（多回答的不加分，少了不给分）

- (1) 智齿冠周炎
- (2) 颌面部间隙感染
- (3) 根尖周脓肿
- (4) 淋巴结炎
- (5) 颌骨骨髓炎
- (6) 皮脂腺囊肿伴发感染



公众号



视频号

96、患者，女，69，退休。

主诉：上颌散在缺牙 4 个月，要求修复。

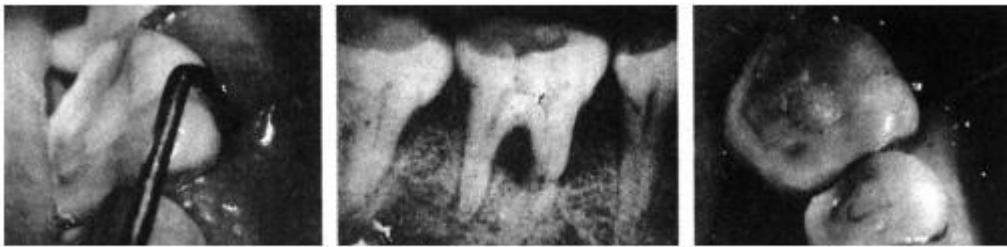现病史：4 个月前行 12、14、16、22~26 残根拔除，要求修复缺失牙。

既往史：否认全身系统性疾病及药物过敏史。

检查：12、14、16、22~26 缺失，拔牙创愈合良好，缺牙区牙槽嵴丰满。余留牙无松动，叩（-），17、27 近中颊侧倾斜。

46 颊侧牙龈充血水肿，近龈缘处有一窦道，牙周袋深 8mm，根分叉水平探诊深度 7mm，颊舌未通。咬合面磨损，探诊（-），冷诊敏感，叩（-），不松动。

X 线片示：牙槽骨弧形吸收 II 度，46 根分叉低密度影，根管内未见充填影像（如下图）。



牙周袋、X线片

### 病例分析

1. 主诉疾病的诊断。

2. 非主诉疾病的诊断和诊断依据。

3. 主诉疾病的分析与治疗设计。

(1) 本病例若采用可摘局部修复，对于 15 应采取何种固位体设计较理想？

(2) 17、27 作为基牙时，固位体应如何设计比较理想？

4. 全口其他疾病的治疗设计。

### 解析

#### 病例答案

1. 诊断

(1) 主诉疾病的诊断：上颌牙列缺损，Kennedy 第三类第三亚类。

(2) 非主诉疾病的诊断：46 根分叉病变（II 度）。

2. 非主诉疾病的诊断依据 46 颊侧牙龈炎症，近龈缘处有一窦道，牙周袋深 8mm，根分叉水平探诊深度 7mm，颊舌未通。咬合面磨损，探诊（-），冷诊敏感，叩（-），不松动。X 线片示：根分叉透光区。

3. 主诉疾病的分析与治疗设计

(1) 本病例若采用可摘局部修复，由于 15 是孤立基牙，使用对半卡环比较理想。

(2) 由于 17、27 近中颊侧倾斜，作为基牙时，使用环形卡环作为固位体较理想。

4. 非主诉疾病的治疗设计 牙髓治疗已做，还应进行牙周基础治疗、手术治疗、植骨术，疗效维护和定期复查。



公众号



视频号

## 97、病史采集

女，25岁，牙龈肿痛3周。

要求考生回答：作为口腔医师，请根据患者基本情况及主诉回答以下问题

- (1) 询问患者现病史相关内容。
- (2) 口述可能考虑的几种疾病及鉴别诊断。

解析

病史采集

标准答案如下：

1. 询问患者现病史及相关内容（多问的不加分，少问了不给分）
  - (1) 疼痛的程度，部位、范围和时间
  - (2) 牙龈有无出血，自动出血还是刺激后出血。
  - (3) 是否伴有牙齿松动、牙齿脱落。
  - (4) 牙齿有无疼痛史。
  - (5) 是否伴有颌面部肿胀，肿胀的部位。
  - (6) 有无张口受限。
  - (7) 是否有反复发作史。
  - (8) 有无血液病史和全身其他疾病史。
2. 应考虑的可能疾病和鉴别诊断：（多回答的不加分，少了不给分）
  - (1) 牙周脓肿
  - (2) 根尖周脓肿
  - (3) 智齿冠周炎
  - (4) 白血病
  - (5) 急性牙乳头炎



公众号



视频号

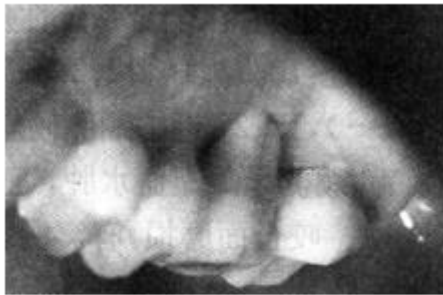98、患者，男，61岁。

主诉：前牙及左下后牙缺失4年，要求修复。

现病史：4年前行34~36松动牙拔除，要求修复缺失牙。

既往史：否认全身系统性疾病及药物过敏史。

检查：42、32~36缺失，拔牙创愈合良好，缺牙区牙槽嵴条件尚可。余留牙无松动；叩(-)；37近中舌侧倾斜，因缺牙时间过长，24~26伸长，缺牙区牙合间距3~4mm左右，右侧上下颌天然牙重度磨耗。16腭侧牙龈退缩6mm(图-)，牙周袋深达根尖，探诊出血(+)，冷热诊敏感，叩(+)，松动II度，牙槽骨混合吸收III度。有明显的咬合创伤，检查后立即行一次性根管治疗。



牙根外露

### 病例分析

1. 主诉疾病的诊断。
2. 非主诉疾病的诊断和诊断依据。
3. 主诉疾病的分析与治疗设计。
  - (1) 本病例若采用可摘局部修复，对于缺牙区人工牙可采用何种设计？
  - (2) 37作为基牙时应如何设计比较理想？
4. 全口其他疾病的治疗设计。

### 解析

#### 病例答案

##### 1. 诊断

- (1) 主诉疾病的诊断：下颌牙列缺损，Kennedy第三类第一亚类。
- (2) 非主诉疾病的诊断：16牙周牙髓合并症

##### 2. 非主诉疾病的诊断依据

- (1) 16腭侧牙龈退缩6mm，牙周袋深达根尖，活髓，有叩痛，松动II度。
- (2) 牙槽骨混合吸收III度。
- (3) 有明显的咬合创伤。
- (4) 已行一次性根管治疗。

##### 3. 主诉疾病的分析与治疗设计

(1) 本病例若采用可摘局部修复，由于对颌伸长，缺牙区颌间距短，上下颌天然牙重度磨耗，缺牙区人工牙可采用金属牙合面设计，以承受较大的牙合力。

(2) 由于37近中舌侧倾斜，作为基牙时使用环形卡环为固位体较理想。

##### 4. 全口其他疾病的治疗设计 牙周牙髓联合治疗(已行根管治疗)。



公众号



视频号

## 99、病史采集

某女，23岁，牙龈肥大2年

要求考生回答：作为口腔医师，请根据患者基本情况及主诉回答以下问题

1、询问患者现病史及相关的內容。

2、口述考虑的可能疾病。

解析

病史采集. 标准答案如下：

1. 询问患者现病史及相关內容（多问的不加分，少问了不给分）

- (1) 是否伴有牙龈出血及牙痛、口臭症状。
- (2) 询问何种情况下出血、出血量及持续时间。
- (3) 询问家族史及发病或者加重年龄。
- (4) 询问既往及当前服药史。
- (5) 有无近年消瘦、发热、疲惫等全身其他症状。
- (6) 是否妊娠期。

2. 应考虑的可能疾病和鉴别诊断：（多回答的不加分，少了不给分）

- (1) 慢性龈炎
- (2) 增生性龈炎
- (3) 药物性牙龈增生
- (4) 妊娠期龈炎（妊娠期龈瘤）
- (5) 遗传性牙龈纤维瘤
- (6) 白血病的牙龈病损
- (7) Kaposi 肉瘤



公众号



视频号

100、患者，男，57岁。

主诉：左上后牙拔除后3个月，要求修复。

现病史：3个月前行25~27松动牙拔除，要求修复缺失牙。

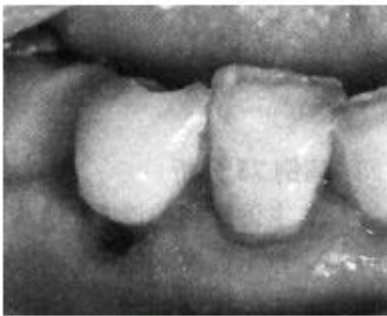既往史：否认全身系统性疾病及药物过敏史。

检查：11、12、21、22、25~27缺失，拔牙创愈合良好，缺牙区牙槽嵴低平。余留牙无松动，叩(-)，临床牙冠长度正常，15、16之间食物嵌塞。

44楔形缺损，深度已达髓腔，探诊(+)，冷诊敏感，叩(-)，不松动。

43切缘磨损，探诊敏感，冷诊正常，叩(-)，不松动(如下图)。

X线片示：44根尖骨质稀疏。



颈部缺损

### 病例分析

1. 主诉疾病的诊断。
2. 非主诉疾病的诊断和诊断依据。
3. 主诉疾病的分析与治疗设计。
  - (1) 针对缺牙区牙槽嵴低平，应如何设计，为什么？
  - (2) 15、16之间食物嵌塞，在制作义齿时如何设计。
4. 全口其他疾病的治疗设计。

### 解析

### 病例答案

#### 1. 诊断

- (1) 主诉疾病的诊断：上颌牙列缺损，Kennedy 第二类第一亚类。
- (2) 主诉疾病的诊断：44楔形缺损并发慢性牙髓炎；43磨损并发牙本质过敏症。

#### 2. 非主诉疾病的诊断依据

(1) 44楔形缺损，深度已达髓腔有探痛，冷诊疼痛，不松动。X线片显示根尖骨质稀疏。

(2) 43切缘磨损，探诊敏感，冷诊正常，叩(-)。

#### 3. 主诉疾病的分析与治疗设计

(1) 针对缺牙区牙槽嵴低平，25应设计远中牙合支托，以减轻义齿对牙槽嵴的牙合力。当基牙条件好而牙槽嵴条件差时宜使用远中牙合支托，这时基牙可以承受较大牙合力，减轻牙槽嵴的负担。

(2) 15、16之间食物嵌塞，制作义齿时可以在15、16之间设计联合卡环，消除食物嵌塞。

#### 4. 全口其他疾病的治疗设计 43脱敏治疗；44根管治疗。



公众号



视频号

### 101、病史采集

男，51岁。

主诉：吃东西和刷牙时牙龈出血约1年。

要求考生回答：作为口腔医师，请根据患者基本情况及主诉回答以下问题

1. 询问患者现病史及相关的内容。
2. 口述考虑的可能疾病。

解析

病史采集

标准答案如下：

1. 询问患者现病史及相关的内容（多问的不加分，少问了不给分）

- (1) 牙龈出血的部位？
- (2) 有无牙龈自发出血？
- (3) 牙龈是否肿胀、疼痛？
- (4) 有无牙松动、脱落？
- (5) 有无高血压及是否服用抗凝药物？
- (6) 有无体重减轻、发热和乏力等全身症状？

（考官不必提问，也不必回答任何问题！）

2. 应考虑的可能疾病（多回答不加分，少了不给分）

- (1) 牙周炎
- (2) 慢性龈炎
- (3) 白血病



公众号



视频号

102、女，33岁。

主诉：右下后牙冷刺激痛1个月。

现病史：右下后牙2个月前行树脂修复，近1个月来吃冷食时疼痛，冷水刷牙时疼痛，无自发痛。3个月前拔除左下颌2颗牙，待修复。

既往史：否认药物过敏史。

家族史：无特殊记载。

检查：右下7近中牙合面、右下6远中牙合面牙色充填体，边缘处探诊可插入，探不敏感，冷测试正常，叩诊(-)，不松动，牙龈无异常。左下6、7缺失，拔牙创愈合良好，左上7伸长3mm，余未见异常

1. 主诉疾病的诊断、鉴别诊断和诊断依据

2. 非主诉疾病的诊断和诊断依据

3. 主诉疾病的治疗

4. 全口其它疾病的治疗设计

解析

标准答案：

主诉疾病诊断：右下6、7继发龋（深龋）

主诉疾病的诊断依据

1. 刺激痛，但温度测试正常，无自发痛。

2. 检查：牙合面充填体，边缘不密合。

3. X线显示龋损达牙本质深层。

非主诉疾病诊断依据

1. 左下6、7缺失，拔牙创愈合良好。

主诉疾病的鉴别诊断：

1. 慢性牙髓炎：有自发痛病史，龋深近髓，牙髓活力测试异常。

2. 可复性牙髓炎：牙髓活力测试一过性敏感。

主诉疾病的治疗原则

右下6、7垫底后复合树脂充填

全口其它疾病的治疗设计

1. 正畸压低或牙髓失活后调低上7牙合面水平

2. 左下6、7义齿修复，可考虑：植义齿修复 可摘局部义齿修复





公众号



视频号

103、女，24岁。

主诉：左下后牙冷、热刺激痛2个月。

现病史：2个月来左下后牙遇冷水疼痛，热食刺激痛，无自发痛及夜间痛史。

既往史：否认药物过敏史。

家族史：无特殊记载。

检查：左下5远中龋洞深，探敏感，冷测试正常，叩诊(-)，不松动，牙龈无异常。  
左下4颊面楔状缺损浅，探诊不敏感，冷测试正常，叩诊(-)，不松动，牙龈无异常。左下6缺失，左下7近中倾斜15度，余未见异常。

1. 主诉疾病的诊断、鉴别诊断和诊断依据
2. 非主诉疾病的诊断和诊断依据
3. 主诉疾病的治疗
4. 全口其它疾病的治疗设计

解析

标准答案：

主诉疾病诊断：左下5远中牙合面深龋

非主诉疾病诊断

1. 下颌牙列缺损
2. 左下4颊面楔状缺损

主诉疾病的诊断依据

1. 左下后牙遇冷水疼痛，热食刺激痛，无自发痛及夜间痛史。
2. 检查：左下5远中龋洞深，探敏感，冷测试正常，叩诊(-)。
3. 左下5远中牙合面X线显示龋深近髓。

非主诉疾病诊断依据

1. 左下6缺失。
2. 左下4颊面楔状缺损浅，探诊不敏感，冷测试正常，叩诊(-)。

主诉疾病的鉴别诊断：

1. 慢性牙髓炎：有自发痛病史，龋深近髓，牙髓活力测试异常。
2. 可复性牙髓炎：牙髓活力测试一过性敏感。

主诉疾病的治疗原则

左下5远中牙合面充填治疗，可考虑：复合树脂粘接修复，全口其它疾病的治疗设计。

1. 左下4颊面充填治疗
2. 左下6义齿修复，可考虑：种植义齿修复；固定义齿修复；可摘局部义齿修复。



公众号



视频号

104、男，44岁。

主诉：左下后牙冷热敏感3个月。

现病史：3个月来左下后牙刷牙时冷热敏感，无自发痛及肿胀史。

既往史：否认全身系统性疾病及传染病史，否认药物过敏史。

家族史：无特殊记载。

检查：左下7近中牙合面龋深，边缘呈墨浸状，探诊敏感，冷测试正常，叩诊(-)，不松动，牙龈无异常。左下5远中龋洞达牙本质中层，表面呈黑褐色，探干硬，冷测试正常，叩诊(-)，不松动，牙龈无异常。左下6缺失，余未见异常。

1. 主诉疾病的诊断、鉴别诊断和诊断依据

2. 非主诉疾病的诊断和诊断依据

3. 主诉疾病的治疗

4. 全口其它疾病的治疗设计

解析

标准答案：

主诉疾病诊断：左下7近中牙合面深龋

非主诉疾病诊断 1. 下颌牙列缺损 2. 左下5远中深龋

主诉疾病的诊断依据

1. 左下后牙刷牙时冷热敏感，无自发痛。

2. 检查：左下7近中牙合面龋深，探诊敏感，冷测试正常，叩诊(-)。

3. 左下7近中牙合面X线显示龋深近髓。

非主诉疾病诊断依据

1. 左下6缺失。

2. 左下5远中龋洞达牙本质中层。

主诉疾病的鉴别诊断：

1. 慢性牙髓炎：有自发痛病史，龋深近髓，牙髓活力测试异常。

2. 可复性牙髓炎：牙髓活力测试一过性敏感。

主诉疾病的治疗原则

左下7近中牙合面充填治疗，可考虑：复合树脂粘接修复；垫底后银汞合金充填。

全口其它疾病的治疗设计

1. 左下5远中充填治疗

2. 左下6义齿修复，可考虑：种植义齿修复；固定义齿修复；可摘局部义齿修复。



公众号



视频号

105、男，40岁。

主诉：2上前牙烤瓷冠修复2年，伴牙龈红肿。

现病史：2年前2上前牙龋坏缺损，充填治疗后颜色不美观，进行烤瓷冠修复。修复后一直牙龈红肿，刷牙出血，龈缘灰暗，无自发痛史。

既往史：否认全身系统性疾病及传染病史，否认药物过敏史。

个人史：吸烟30年，30支/天

家族史：无特殊记载。

检查：左上、右上1烤瓷冠修复，不松动，叩诊(-)，不松动，龈缘红肿，探诊出血，未及釉牙骨质界，修复体边缘有缝隙，卡探针。左上1冠短，烤瓷冠唇侧边缘位于龈缘上5mm，牙根色黑。左上1唇侧龈缘低于右上1唇侧龈缘2mm。左上、右上1根充完善，根长及牙槽骨高度无异常，根尖周未见异常。左下67舌侧牙龈可见一白色斑块，不能拭去，界限清楚，表面粗糙，。余黏膜未见异常。

1. 主诉疾病的诊断和诊断依据
2. 非主诉疾病的诊断和诊断依据
3. 主诉疾病的治疗
4. 全口其它疾病的治疗设计

解析

标准答案：

主诉疾病诊断：

1. 左上1、右上1牙体缺损
2. 慢性龈炎

主诉疾病的诊断依据

1. 病史。2. 检查：左上、右上1烤瓷冠修复，修复体边缘有缝隙，卡探针，龈缘红肿，探诊出血，无附着丧失。

非主诉疾病诊断 左下67舌侧牙龈白斑

非主诉疾病诊断依据

1. 吸烟史。2. 左下67舌侧牙龈可见一白色斑块，不能拭去，界限清楚，表面粗糙。 3. 无刺激因素。

主诉疾病的治疗原则

1. 拆除左、右上颌1烤瓷冠，暂时冠修复，保证暂时冠边缘密合。
2. 牙周治疗：洁治
3. 左上1冠延长术

全口其它疾病的治疗设计

1. 口腔卫生宣教，建议患者戒烟。
2. 活检明确诊断。
3. 定期复查。



公众号



视频号

106、男，50岁。

主诉：左下后牙缺失半年。

现病史：半年前发现左下2颗牙齿龋坏，拔除1颗，另一颗进行牙髓治疗。一年前，左上后牙曾有冷热刺激痛，未经治疗，现食物嵌塞严重。

既往史：否认药物过敏史。

家族史：无特殊记载。

检查：左下6缺失，剩余牙槽嵴平整，左下7远中咬合面充填体脱落未见龋坏，髓腔暴露，叩诊(-)，不松动，剩余牙本质壁薄弱，临床牙冠高度约5mm，X线显示根充满意，根尖周无异常。左上6近中牙合面深龋近髓，探诊无感觉，牙髓电活力测试无反应，叩诊(-)，不松动，X线根尖无异常。余未见异常。

1. 疾病的诊断
2. 左上6的诊断依据和鉴别诊断
3. 修复治疗设计
4. 左下7增加修复体固位可采取的措施

解析

标准答案：

疾病诊断：1. 下颌牙列缺损

2. 左下7牙体缺损
3. 左上6牙髓坏死

左上6的诊断依据

1. 左上后牙曾有冷热刺激痛1年，未经治疗，现食物嵌塞严重。
2. 检查：左上6近中牙合面深龋近髓，探诊无感觉，牙髓电活力测试无反应。
3. X线显示根尖无异常

左上6的鉴别诊断

1. 深龋：无髓腔暴露，牙髓活力测试正常。
2. 慢性牙髓炎：髓腔暴露，探诊敏感，牙髓活力测试敏感或迟缓性疼痛。
3. 慢性根尖周炎：X线显示根尖周异常。

修复治疗设计

1. 左下7桩核冠修复。
2. 左下5-7固定桥修复。或左下5-7可摘局部义齿修复。或左下5-7种植义齿修复。
3. 左上6根管治疗。全冠修复。

左下7增加修复体固位可采取的措施

1. 考虑采用金属冠修复以减少咬合面备牙量，相对增加预备体高度。
2. 减少预备体轴面聚合度。
3. 使用固位沟或钉洞的固位形。
4. 使用树脂粘接剂。



公众号



视频号

107、女，55岁。

主诉：义齿松动、咀嚼无力1年。

现病史：8年前拔除全口余留松动牙，全口义齿修复戴用至今。一年前自觉义齿松动，咀嚼无力。发现舌背发红，无明显症状3个月。

既往史：否认全身系统性疾病和皮肤病，否认药物过敏史。

家族史：无特殊记载。

检查：全口牙齿缺失，上颌剩余牙槽嵴欠丰满，下颌剩余牙槽嵴底平，全口义齿固位差，人工牙（牙合）面底平，息止牙合间隙6mm。舌背数块斑纹状病损，伴丝状乳头萎缩。

1. 主诉疾病的诊断
2. 非主诉疾病的诊断和诊断依据
3. 旧义齿存在的主要问题
4. 主诉疾病的治疗原则
5. 全口义齿试排牙时，验证正中关系是否正确的方法
6. 全口其它疾病的治疗设计

解析

标准答案：

主诉疾病诊断：上、下颌牙列缺失

非主诉疾病的诊断：口腔扁平苔藓

非主诉疾病诊断依据：图视诊表现：舌背数块斑纹状病损，伴丝状乳头萎缩

旧义齿存在的主要问题

1. 牙槽嵴吸收，基托不密合
2. 人工牙过度磨耗
3. 垂直距离过低
4. 咬合关系不良

主诉疾病的治疗原则：

重新全口义齿修复

验证正中关系是否正确的方法：

1. 外耳道触诊法，检查两侧髁状突是否后退。
2. 颞肌（中份）、咬肌扪诊，检查两侧肌肉收缩是否有力、一致。
3. 检查人工牙咬合是否正常、上下中线是否一致，基托有无翘动、扭转。

全口其它疾病的治疗设计

1. 生活指导，忌食刺激性食物。
2. 有症状时，首选局部药物治疗。
3. 定期复查，必要时做活检明确诊断。



公众号



视频号

108、男，75岁。

主诉：义齿松动、咀嚼无力1年，口干、进食刺激痛半年。

现病史：20年前拔除全口余留松动牙，曾2次全口义齿修复。8年前第二次全口义齿修复，戴用至今。一年前自觉义齿松动，咀嚼无力。半年来自觉口干，进食刺激性食物疼痛，症状逐渐加重，未做治疗。

既往史：否认全身系统性疾病，否认药物过敏史。

家族史：无特殊记载。

检查：全口牙齿缺失，上颌剩余牙槽嵴丰满，下颌剩余牙槽嵴底平，上颌义齿腭侧承托区腭黏膜呈亮红色，充血、水肿，可见凝乳状白色斑点，可擦去。上、下颌义齿固位差，咬合面重度磨耗，息止牙合间隙6mm，义齿基托组织面大量软垢附着。实验室检查：涂片可见菌丝和孢子。

1. 疾病诊断
2. 诊断依据
3. 旧义齿存在的主要问题
4. 治疗设计

解析

标准答案：

诊断：

1. 上下颌牙列缺失
2. 慢性红斑型义齿性口炎（仅答念珠菌口炎得1分）

诊断依据：

1. 上下颌牙列缺失 临床表现。

2. 慢性红斑型义齿性口炎：

（1）病史：戴全口义齿

（2）临床表现：上颌义齿腭侧承托区腭黏膜呈亮红色，充血、水肿，可见凝乳状白色斑点，可擦去。

（3）涂片可见菌丝和孢子。

旧义齿存在的主要问题

1. 牙槽嵴吸收，基托不密合
2. 人工牙过度磨耗
3. 垂直距离过低
4. 咬合关系不良

治疗设计：

1. 健康教育：饭后清洁义齿，睡前取下义齿，清洗干净
2. 抗真菌治疗
3. 停戴旧义齿或旧义齿基托组织面重衬
4. 待上腭黏膜恢复正常后重新全口义齿修复



公众号



视频号

109、男，18岁。

主诉：上前牙变色2年。

现病史：2年前撞伤，致上前牙折断，当时牙松动不能咬物，一直未治疗，以后逐渐变黑，咬物不适。

既往史：否认全身系统性疾病，否认药物过敏史。

家族史：无特殊记载。

检查：左上1部分冠折断，牙本质暴露，探不敏感，叩诊(+)，松动2度，牙髓电活力测试无反应，牙龈红肿，探诊深度5mm，X线示，远中根尖部牙槽骨透射区，约3\*8mm大小。下切牙牙龈红肿，探诊出血，探诊深度6mm，上下第一磨牙邻面探诊深度6-7mm，附着丧失2-3mm，余未见异常。

1. 主诉疾病的诊断、诊断依据和鉴别诊断
2. 非主诉疾病的诊断和诊断依据
3. 主诉疾病的治疗原则
4. 全口其它疾病的治疗设计

解析

标准答案：

主诉疾病诊断：左上1慢性根尖周炎

非主诉疾病诊断：侵袭性牙周炎

主诉疾病的诊断依据：

1. 上前牙撞伤折断，变色2年。
2. 左上1部分冠折，断断牙本质暴露，探不敏感，叩诊(+)，松动2度，牙髓电活力测试无反应。
3. X线示，远中根尖部牙槽骨透射区。

主诉疾病的鉴别诊断：

1. 非牙源性颌骨内囊肿：病变所涉及的患牙牙髓活力多正常。
2. 根折：X线见根折线。

非主诉疾病的诊断依据：

1. 下切牙牙龈红肿，探诊出血，探诊深度6mm，上下第一磨牙邻面探诊深度6-7mm，附着丧失2-3mm
2. 年龄小，X线牙槽骨水平吸收。

主诉疾病的治疗设计：

1. 左上1根管治疗术
2. 定期复查
3. 根尖病变缩小或愈合冠修复

全口其它疾病的治疗设计

4. 牙周基础治疗（口腔卫生指导+洁治+刮治根面平整）
5. 牙周维持治疗



公众号



视频号

110、女，56岁。

主诉：前牙移位1年，并要求修复缺失牙。

现病史：近一年来发现前牙移位，牙龈肥大，说话漏风，刷牙出血。左下后牙松动拔除6年，未修复。

既往史：高血压病史5年，服用硝苯地平，否认药物过敏史。

家族史：无特殊记载。

检查：前牙区牙龈肥大，覆盖1/3-1/2牙面，牙龈乳头圆顿，探诊出血，探诊深度5-8mm，未探及釉牙骨质界，下前牙移位。左下6缺失，左下5牙髓活力正常，左下7远中咬合面大面积树脂充填，远中倾斜25度，仅远中边缘嵴与对颌牙接触，不松动，X线见根充完善，根尖周无异常。左下5、7牙根长度及牙槽骨正常

1. 主诉疾病的诊断、诊断依据和鉴别诊断
2. 非主诉疾病的诊断
3. 疾病的治疗设计

解析

标准答案：

主诉诊断：

1. 药物性牙龈肥大
2. 慢性牙周炎
3. 下颌牙列缺损

非主诉疾病的诊断：左下7牙体缺损

主诉疾病的诊断依据：

1. 牙龈形态改变（肥大、圆顿、质韧）。
2. 硝苯地平服药史。
3. 有牙周袋和附着丧失
4. 牙龈探诊出血
5. 左下后牙因松动拔除
6. 左下6缺失

主诉疾病的鉴别诊断：

1. 慢性龈炎（简单描述）
2. 遗传性牙龈纤维瘤病 家族史，无服药史。

疾病的治疗设计：

1. 口腔卫生宣教
2. 牙周洁治
3. 刮治探诊深度大于4mm的位点
4. 必要时牙周手术
5. 牙周维持治疗
6. 修复治疗方案：

(1) 左下7桩核冠，5-7固定桥修复 (2) 左下7桩核冠，6种植义齿修复 (3) 左下7桩核冠，6可摘局部义齿修复





公众号



视频号

111、男，26岁。

主诉：牙龈肥大1年，并要求修复缺失牙。

现病史：近一年来发现前牙区牙龈肥大，偶有刷牙出血，未曾牙周治疗。左下2颗后牙有洞，一颗半年前拔除，另一颗做了治疗，现无任何不适。

既往史：1年前肾移植，服用环孢菌素，否认药物过敏史。

家族史：无特殊记载。

检查：牙龈乳头呈结节状增生，探诊出血，以前牙区为重，探诊深度5-6mm，未探及釉牙骨质界。左下6缺失，剩余牙槽嵴平整，左下5未见异常，左下7远中咬合面白色暂封物，不松动，叩诊(-)，剩余牙体组织壁薄，临床冠高度5mm。X线见根充完善，根尖周无异常。

1. 疾病的诊断、诊断依据

2. 牙龈病的鉴别诊断

3. 疾病的治疗设计

解析

标准答案：

诊断：1. 药物性牙龈肥大 2. 下颌牙列缺损 3. 左下7牙体缺损

疾病的诊断依据：

1. (1) 牙龈形态改变(肥大、圆顿、质韧)。(2) 环孢菌素服药史。(3) 无附着丧失

2. (1) 拔牙史 (2) 左下6缺失

3. (1) 左下7远中咬合面白色暂封物，不松动，叩诊(-)。(2) X线见根充完善，根尖周无异常。

牙龈疾病的鉴别诊断：1. 慢性龈炎(简单描述)

2. 遗传性牙龈纤维瘤病 家族史，无服药史。

主诉疾病的治疗原则：

1. 口腔卫生宣教

2. 牙周洁治

3. 刮治探诊深度大于4mm的位点

4. 必要时牙周手术

5. 牙周维持治疗

6. 左下7桩核冠修复

7. 左下6义齿修复，可考虑：

左下5-7固定桥修复

左下5-7可摘局部义齿修复。

左下6种植义齿修复。



公众号



视频号

112、男，35岁。

主诉：前牙区牙龈肥大1年，并要求修复缺失前牙。

现病史：近一年来发现前牙区牙龈肥大，偶有刷牙出血，未曾牙周治疗。上前牙3个月前外伤折断后拔除。

既往史：因癫痫服用苯妥英钠1年，否认药物过敏史。

家族史：无特殊记载。

检查：全口牙龈乳头肥大，圆顿，质地较韧，探诊点状出血，以前牙区为重，探诊深度3-5mm，未探及釉牙骨质界。左上1缺失，拔牙创愈合良好，左上2牙冠完整，右上1轻度舌倾，舌面磨损，前牙色泽和咬合关系正常，不松动，叩诊(-)，余未见异常。

1. 主诉疾病的诊断、诊断依据和鉴别诊断

2. 主诉疾病的治疗原则及修复设计

解析

标准答案：

诊断：1. 药物性牙龈肥大 2. 上颌牙列缺损

主诉疾病的诊断依据：

1. 牙龈形态改变（肥大、圆顿、质韧）。
2. 苯妥英钠服药史。
3. 无附着丧失

主诉疾病的鉴别诊断：

1. 慢性龈炎（简单描述）
2. 遗传性牙龈纤维瘤病 家族史，无服药史。

主诉疾病的治疗原则：

1. 口腔卫生宣教
2. 牙周洁治
3. 刮治探诊深度大于4mm的位点
4. 必要时牙周手术
5. 牙周维持治疗
6. 修复缺失牙。

修复设计

1. 左上2-右上1 烤瓷固定桥修复
2. 左上1 种植修复。
3. 上颌可摘局部义齿修复。



公众号



视频号

113 男, 58 岁。

主诉: 左下后牙进食时酸痛 3 个月, 加重 1 周。

现病史: 3 个月来左下后牙进食酸痛, 有时对冷热敏感, 近 1 周冷、热食物加重, 刺激去除疼痛持续数秒。平时喜吃硬食。

既往史: 否认药物过敏史。

家族史: 无特殊记载。

检查: 左下 6 咬合面牙本质暴露, 探诊检查多处酸软痛, 刺激去除后立即消失, 质硬光滑。温度测试同对照牙, 叩痛 (—), 不松动。左下 7 咬合面牙体暴露达牙本质中层, 不敏感, 温度测试一过性敏感, 叩痛 (—), 不松动。右下 6 残冠, 颊侧近龈缘区有一窦道口, 叩痛 (++) , 不松动。右下 7 残根, 表面有暂封物, 叩痛 (—), 不松动余牙未见明显异常。

1. 主诉疾病的诊断、诊断依据和鉴别诊断

2. 非主诉疾病的诊断和诊断依据

3. 主诉疾病的治疗原则

4. 全口其它疾病的治疗设计

解析

标准答案:

主诉疾病:

1. 左下 7 可复性牙髓炎 重度磨损

2. 左下 6 牙本质敏感症 中度磨损

非主诉疾病: 1. 右下 6 慢性牙周炎

2. 右下 7 牙体缺损

主诉疾病的诊断依据:

1 近 1 周冷、热食物加重, 刺激去除疼痛持续数秒

2. 左下 6 咬合面牙本质暴露, 探诊检查多处酸软痛, 刺激去除后立即消失, 质硬光滑。

温度测试同对照牙。1 分

3. 左下冷侧一过性敏感

主诉疾病的鉴别诊断:

1. 与中、深龋鉴别 (简单描述)

2. 与慢性闭锁性牙髓炎鉴别。

非主诉疾病的诊断依据:

1. 右下 6 残冠, 颊侧近龈缘区有一窦道口, 叩痛 (++) , 不松动, X 线片见近中根尖及根分叉区透射区 3\*5mm, 近远中根在根分叉处已经断裂。

2. 右下 7 残根, 表面有暂封物, 叩痛 (—), 不松动, X 线片见根管充填恰填, 根尖周无明显异常。1 分

主诉疾病的治疗原则:

1. 左下 7 间接盖髓后充填

2. 左下 6 充填

全口其它疾病的治疗设计

1. 拔除右下 6, 3 个月后修复

2. 可考虑的修复设计:

(1) 右下 7 桩核冠修复, 右下 6 种植修复。

(2) 右下 5-7 固定桥修复。



公众号



视频号

(3) 下 7 桩核冠修复，右下 6 活动桥修复。



公众号



视频号

114、女，34岁。

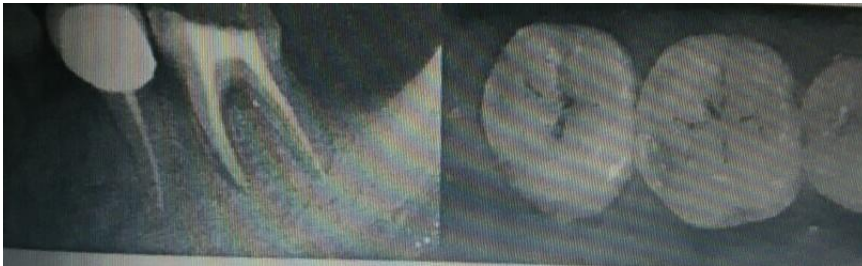主诉：右下后牙进食时酸痛2周。

现病史：2周一来右下后牙进食酸痛，有时对冷热敏感，平时无不适，6个月来左下后牙做过根管治疗，现无不适症状，复习病历，治疗前近中根尖病变5mm\*6mm。

既往史：否认药物过敏史。

家族史：无特殊记载。

检查：右下6咬合面远中探诊酸痛，刺激去除后立即消失，温度测试同对照牙，叩痛(-)，不松动。右下7咬合面窝沟发黑探诊卡探针，右下6、7视诊如下图。左下5烤瓷冠修复，形态、边缘和邻接关系正常。左下6远中咬合面髓腔内暂封物，剩余牙体组织壁薄，叩痛(-)，不松动，扪诊无异常，远中PD7mm。左下5、6X线见下图。左上、左下7、8均缺失，剩余牙槽骨中度吸收。下颌前牙牙龈缘距舌系带6mm，全口牙石(+)，余牙未见明显异常。



1. 主诉疾病的诊断、诊断依据和鉴别诊断

2. 非主诉疾病的诊断和诊断依据

3. 主诉疾病的治疗原则

4. 全口其它疾病的治疗设计

解析

标准答案：

主诉疾病：

1. 右下6咬合面牙本质过敏症 重度磨耗 2. 右下7咬合面中龋

非主诉疾病：左下6牙体缺损 慢性牙周炎 上下颌牙列缺损

主诉疾病的诊断依据：

1. 右下后牙进食酸痛2周，有时对冷热敏感，平时无不适。

2. 检查：右下6咬合面牙本质暴露，探诊酸痛，刺激去除后立即消失。右下7咬合面窝沟发黑探诊卡探针。

3. 图片示：右下6咬合面牙本质暴露。右下7咬合面显示窝沟龋

主诉疾病的鉴别诊断：1、6与浅龋鉴别 2、7与深龋鉴别。

非主诉疾病的诊断依据：

1. 左6远中咬合面髓腔内暂封物，X线见根尖少量超填，牙槽骨吸收，远中PD7mm。

2. 左上、左下7、8均缺失。

主诉疾病的治疗原则：

1. 右下6充填 2. 右下7充填

全口其它疾病的治疗设计

1. 左下6牙周治疗，桩核冠修复

2. 左上、左下7、8不需要修复。

3. 全口牙周洁治，口腔卫生宣教。



公众号



视频号

115、女，45岁。

主诉：口腔反复溃疡5年，下唇溃疡5天。

现病史：5年来口腔反复溃疡，每次1-2个，绿豆大小，疼痛明显，7-10天自行愈合，间隔2-3个月，近5天下唇出现溃疡，疼痛。下前牙变长，遇冷热不适。

既往史：否认全身系统病史，否认药物过敏史。否认眼、外阴及皮肤病史。

家族史：母亲有口腔溃疡史，但很少复发。

检查：下唇黏膜溃疡小溃疡，左上1烤瓷冠修复，龈沟探诊深度2mm，叩痛(-)，不松动，牙龈未见异常，余未见明显异常。

1. 主诉疾病的诊断、诊断依据
2. 上前牙修复体存在的问题
3. 黏膜病需鉴别的疾病
4. 主诉疾病的治疗设计

解析

标准答案：

诊断：

主诉疾病诊断：

1. 轻型阿弗他溃疡
2. 左上1牙体缺损

主诉疾病的诊断依据：

1. 溃疡绿豆大小，1-2个，7-10自愈。2. 溃疡反复发作具有自限性病史 3. 家族史 4. 无眼部、外阴及皮肤溃疡。5. 左上1病史及检查。

上前牙修复体存在的问题

1. 烤瓷牙颜色与邻牙不协调。 2. 唇侧龈缘灰暗

鉴别诊断：

1. 白塞病。
2. 创伤性溃疡。

主诉疾病的治疗设计：

1. 寻找相关诱因，去除可能的致病因素，尽可能延长溃疡发作的间隔时间。
2. 局部消炎、止痛，促进愈合。
3. 拆除左上1烤瓷冠
4. 左上1重新冠修复



公众号



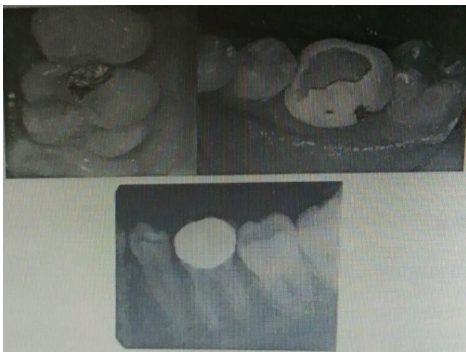视频号

116、女 女，18岁。

主诉：右上后牙咬物痛1周。

现病史：2年前曾治疗右上后牙，近一个月来冷热敏感。一周前开始出现咬物痛，无自发痛病史。左下后牙3年前因龋充填后活髓牙做烤瓷冠修复，半年后咬物时崩瓷，未食物嵌塞。

检查：右上6近中（牙合）面银汞充填体松动，边缘可深入（如图），质软，敏感，冷水入洞有一过性敏感，叩诊（-）。X线显示龋损近髓腔，根尖周无异常。右上5远中邻面有透射区达牙本质浅层。左下6烤瓷冠崩瓷，临床冠高3mm，不松动，叩诊（-）。X线如下图



1. 主诉疾病的诊断、诊断依据和鉴别诊断
2. 非主诉疾病的诊断和诊断依据
3. 主诉疾病的治疗原则
4. 全口其它疾病的治疗设计

解析

标准答案：

诊断：

主诉疾病诊断：1. 左上6继发深龋

非主诉疾病诊断：

1. 左上5中龋
2. 右下6牙体缺损

主诉疾病的诊断依据：

1. 右上6近中牙合面银汞充填体松动，边缘可深入，质软，敏感。
2. 冷水入洞有一过性敏感。
3. X线显示龋损近髓腔，根尖周无异常。

主诉疾病的鉴别诊断：

1. 慢性牙髓炎：有自发痛史，牙髓活力测试异常。
2. 可复性牙髓炎：物自发痛，冷侧一过性敏感。

非主诉疾病的诊断依据：

1. 右上5远中邻面有透射区达牙本质浅层。
2. 左下6烤瓷冠崩瓷，临床冠高3mm，不松动叩诊（-）。

主诉疾病的治疗原则：

1. 右上6复合树脂粘接修复

右上5充填治疗。

2. 左下6拆除修复体。

铸造金属全冠修复



公众号



视频号





公众号



视频号

117、男，24岁。

主诉：左上前牙冷水敏感3个月。

现病史：3个月来左上前牙刷牙时不敢用冷水，无自发痛及肿胀。半年前相邻牙因外伤行根管治疗，未修复，平时无不适。

检查：左上2唇面深龋，探诊敏感，冷侧正常，叩诊(-)，不松动，牙龈无异常。左上1冠折1/2，白色充填物完好，叩诊(-)，不松动，牙龈无异常。左上8颊向倾斜，萌出不全。左下8未萌出，其余牙未见异常。

1. 主诉疾病的诊断、诊断依据和鉴别诊断
2. 非主诉疾病的诊断和诊断依据
3. 主诉疾病的治疗原则
4. 全口其它疾病的治疗设计

解析

标准答案：

诊断：

主诉疾病诊断：1. 左上2唇面深龋

非主诉疾病诊断：1. 左上1牙体缺损

2. 左上8颊向近中阻生

主诉疾病的诊断依据：

1. 左上前牙刷牙时不敢用冷水3个月，无自发痛及肿胀。
2. 左上2唇面深龋，探诊敏感，冷侧正常，叩诊(-)。

主诉疾病的鉴别诊断：

1. 慢性牙髓炎：有自发痛史，牙髓活力测试异常。
2. 可复性牙髓炎：物自发痛，冷侧一过性敏感。

非主诉疾病的诊断依据：

1. 左上1冠折1/2，白色充填物完好，叩诊(-)，不松动。

X线示：左上1根充严密，无根尖病变，无根折。

2. 左上8颊向近中阻生。

主诉疾病的治疗原则：

1. 左上2复合树脂粘接修复

桩核：纤维树脂核 或铸造金属桩核

冠：金属烤瓷冠，全瓷冠

2. 拔除左上8。



公众号



视频号

118、女，4岁。

主诉：右下后牙进食疼痛3天，口内白膜1天。

现病史：近3天右下后牙进食疼痛，口服抗生素3天，1天前发现口内出现小白点，后逐渐变大成斑块状。

既往史：平时体质较弱，否认全身系统性疾病及传染病史，否认药物过敏史。

家族史：无特殊记载。

检查：右下D咬合面深龋洞，探疼，叩痛(-)，不松动，腐质未去净露髓，X线见龋深及髓，根分叉骨质疏松，右下EMO、CD龋中等，腐质去净达牙本质浅层，余牙未见异常。口腔黏膜广泛充血，颊黏膜白色假膜用力可擦去。

实验室检查：涂片可查到菌丝和孢子

1. 主诉疾病的诊断、诊断依据和鉴别诊断
2. 非主诉疾病的诊断依据
3. 主诉疾病的治疗原则
4. 全口其它疾病的治疗设计

解析

标准答案：

诊断：

主诉疾病诊断：

1. 右下D慢性性牙髓炎 2. 急性假膜型念珠菌口炎或鹅口疮（答念珠菌口炎得1分）

非主诉疾病诊断：右下EMO、CD中龋

主诉疾病的诊断依据：1. 左上2慢性性牙髓炎急性发作

- (1) 病史：进食疼痛。
- (2) 临床检查：龋洞，探疼，腐质未去净露髓。
- (3) X线检查龋深及髓，根分叉骨质疏松。

2. 急性假膜型念珠菌口炎或鹅口疮

- (1) 服用抗生素史，口腔黏膜广泛充血，颊黏膜白色假膜用力可擦去。
- (2) 涂片可见菌丝和孢子。

主诉疾病的鉴别诊断：1. 左上2慢性性牙髓炎急性发作

- (1) 深龋：无自发痛，临床检查龋洞深，腐质去净未露髓。
- (2) 慢性根尖周炎：咬合痛，自发痛，叩痛，可有松动牙或有瘘管。X线检查根尖有低密度影。

急性假膜型念珠菌口炎或鹅口疮

球菌性口炎（膜性口炎）：黏膜充血水肿明显，见成片灰黄色假膜，表面致密，擦去假膜，见溢血的糜烂面。区域淋巴结肿大压痛，可伴有发热等全身症状。

非主诉疾病的诊断依据：右下EMO、CD龋中等，腐质去净达牙本质浅层

主诉疾病的治疗原则：

1. 右下D根管治疗术
  2. 2-4%碳酸氢钠溶液漱口
  3. 抗真菌药物局部应用
- 全口其它疾病的治疗设计  
右下E、D充填治疗



公众号



视频号

119、女，10岁。

主诉：右侧后牙自发痛3天。

现病史：近3天右侧后牙自发性疼痛，不能定位，有时头痛。口服消炎药疼痛无明显缓解。

既往史：平时体质较弱，否认全身系统性疾病及传染病史，否认药物过敏史。

家族史：无特殊记载。

检查：右下5无龋坏，咬合面中心有一深凹陷区，叩痛（±），不松动，冷侧疼痛加重，牙龈略充血，余牙未见明显异常。X线如图。上唇口腔白膜用力可擦去。

实验室检查：涂片可查到菌丝和孢子

1. 主诉疾病的诊断、诊断依据和鉴别诊断
2. 非主诉疾病的诊断、诊断依据
3. 主诉疾病的治疗原则
4. 全口其它疾病的治疗设计

解析

标准答案：

诊断：

主诉疾病诊断：1. 右下5急性牙髓炎 2. 畸形中央尖折断

非主诉疾病诊断：

急性假膜型念珠菌口炎或鹅口疮（答念珠菌口炎得1分）

主诉疾病的诊断依据：

1. 病史：自发痛。
2. 临床检查：右下5无龋坏，咬合面中心有一深凹陷区（畸形中央尖折断），叩痛（+-），不松动。

3. X线检查牙根未发育完善。

主诉疾病的鉴别诊断：急性根尖周炎：有明显叩痛，牙髓活力测试无反应。

非主诉疾病的诊断依据：

1. 唇黏膜可见凝乳状假膜，用力可擦去。
2. 涂片可见菌丝和孢子。

主诉疾病的治疗原则：

1. 氢氧化钙活髓切断术（未答氢氧化钙给1分）
2. 定期复查。
3. 牙根发育完成后根管治疗术

全口其它疾病的治疗设计

1. 2-4%碳酸氢钠溶液漱口
2. 抗真菌药物局部应用



公众号



视频号

120、女，13岁。

主诉：左上前牙自发痛3天，口内白膜1天。

现病史：左上前牙冷热刺激疼痛半年，近3天出现自发性疼痛，夜间痛。口服消炎药疼痛无明显缓解。1日口内出现白膜。

既往史：平时体质较弱，否认全身系统性疾病及传染病史，否认药物过敏史。

家族史：无特殊记载。

检查：左上2近中龋深，探疼，叩痛(-)，不松动，冷侧疼痛持续，牙龈未见异常。双侧上颌中切牙龋深，探疼不明显，叩痛(-)，不松动，冷侧正常，牙龈未见异常。X线如图。口腔白膜用力可擦去。

实验室检查：涂片可查到菌丝和孢子

1. 主诉疾病的诊断、诊断依据和鉴别诊断
2. 非主诉疾病的诊断
3. 主诉疾病的治疗原则
4. 全口其它疾病的治疗设计

解析

标准答案：

诊断：

主诉疾病诊断：

1. 左上2慢性牙髓炎急性发作
2. 急性假膜型念珠菌口炎或鹅口疮（答念珠菌口炎得1分）

非主诉疾病诊断：左上、右上1深龋

主诉疾病的诊断依据：

1. 左上2慢性牙髓炎急性发作

(1) 病史：自发痛。(2) 临床检查：龋洞，探痛，冷测疼痛持续较。(3) X线检查龋深及髓。

2. 急性假膜型念珠菌口炎或鹅口疮

(1) 唇黏膜可见凝乳状假膜，用力可擦去。(2) 涂片可见菌丝和孢子。

主诉疾病的鉴别诊断：

1. 左上2慢性牙髓炎急性发作

(1) 可复性牙髓炎：无自发痛，冷测一过性疼痛，刺激去除疼痛很快消失。

(2) 急性根尖周炎：有明显叩痛，牙髓活力测试无反应。

2. 急性假膜型念珠菌口炎或鹅口疮

球菌性口炎（膜性口炎）：黏膜充血水肿明显，见成片灰黄色假膜，表面致密，擦去假膜，见溢血的糜烂面。区域淋巴结肿大压痛，可伴有发热等全身症状。

主诉疾病的治疗原则：

1. 左上2根管治疗术
  2. 左上2复合树脂粘接修复或桩核冠修复。
  3. 2-4%碳酸氢钠溶液漱口
  4. 抗真菌药物局部应用
- 全口其它疾病的治疗设计  
右上、左上1复合树脂粘接修复



公众号



视频号

121、男，12岁。

主诉：上前牙外伤4小时，牙变色1周。

现病史：4小时前被篮球碰伤面部，未出血，无头痛、恶心及呕吐。近1周来右上前牙变黑，咬合不舒服。右上前牙摔伤半年，当时无症状，未做治疗。

既往史：否认传染病史，否认药物过敏史。

家族史：无特殊。

检查：神志清楚，查体合作。右颊部肿胀，未见创口，触诊较硬，有压痛。右上1牙冠折断2/3，牙本质暴露，舌侧达牙颈部，色灰暗，叩诊(+)，不松动，牙龈充血，牙髓电活力测试无反应。右上2叩诊(+)，不松动，牙冠裂纹，牙龈未见异常，冷侧一过性敏感。余牙不松动，张口无异常，咬合关系正常，X线如下图，面部其它地方未见外伤，其它均未见异常。



1. 主诉疾病的诊断、诊断依据

2. 牙外伤的鉴别诊断

3. 主诉疾病的治疗原则

解析

标准答案：

诊断：

主诉疾病诊断：

1. 右上2牙隐裂
2. 右上1慢性根尖周炎
3. 右上1冠折
4. 右面部挫伤

主诉疾病的诊断依据：

右上、左上1外伤的诊断依据

1. 外伤史。

2. 临床检查：右上2叩诊(+)，不松动，牙冠裂纹，冷侧一过性敏感。



公众号



视频号

右上 1 牙冠折断 2/3，牙本质暴露，色灰暗，叩诊（+），不松动，牙龈充血，牙髓电活力测试无反应。

3. X 线检查：牙根未发育完善，未见根折线，根尖区低密度影。

4. 右颊部肿胀，未见创口，触诊较硬，有压痛。

牙外伤的鉴别诊断

1. 冠折露髓

2. 根折：外伤史，X 线有根折线。

3. 颌骨骨折：外伤史，移位，咬合关系异常，压痛，张口受限，X 线有骨折线。

主诉疾病的治疗原则：

1. 右上 1 根尖诱导成形术

2. 根尖孔封闭后根管治疗。

3. 右上 2 定期观察。

4. 局部冷敷，必要时给止血药及抗生素

5. 拍片排除颌骨骨折



公众号



视频号

122、男，8岁半。

主诉：上前牙外伤4小时。

现病史：4小时前摔倒，面部着地，上前牙碰断，下唇被咬破，出血较多，能自行止住。无头痛、恶心及呕吐，上前牙吸气时头痛。

既往史：否认传染病史，否认药物过敏史。

家族史：无特殊。

检查：神志清楚，查体合作。下唇轻度肿胀，唇红黏膜见一横行创口，长约6.5px，深达肌层，少量渗血。左上1切1/3折断，近中髓角点状露髓孔，叩诊(+)，不松动，牙龈未见异常。右上1切端折断至牙本质浅层，探诊敏感，叩诊(+)，不松动，牙龈未见异常。余牙不松动，张口无异常，咬合关系正常，X线如下图，面部其它地方未见外伤，其它均未见异常。



1. 主诉疾病的诊断、诊断依据

2. 牙外伤的鉴别诊断

3. 主诉疾病的治疗原则

解析

标准答案：

诊断：

主诉疾病诊断：

1. 左上1冠折露髓

2. 右上1冠折

3. 下唇软组织挫裂伤

主诉疾病的诊断依据：

右上、左上1外伤的诊断依据

1. 外伤史。

2. 临床检查：冠缺损，牙本质暴露或牙髓暴露。

3. X线检查：牙根未发育完善（接近发育完成），未见根折线。

下唇软组织挫裂伤的诊断依据

1. 下唇损伤，有出血。

2. 检查：唇红黏膜见一横行创口，长约2.5cm，深达肌层。



公众号



视频号

3. 其它未见明显异常。

牙外伤的鉴别诊断

1. 根折：外伤史，X线有根折线。2. 脱位：外伤史，X线牙周膜间隙增宽。

主诉疾病的治疗原则：

1. 局麻下清创 2. 分层缝合下唇创口。 3. 左上1 活髓切断术。 4. 牙根发育完成后，根管治疗，冠修复。

5. 右上1 间接盖髓术 6. 光固化树脂充填





公众号



视频号

123、女，35岁。

主诉：口腔反复溃疡2年，舌部多发小溃疡10天。并要求解决右上后牙食物嵌塞问题。

现病史：2年来口腔反复溃疡，每次10余个，米粒大小，每次10余个，疼痛明显，严重影响进食及吞咽，舌前部多发小溃疡10天。右上一后牙牙髓病治疗后烤瓷冠修复，近1个月来出现食物嵌塞，刷牙出血。否认眼部、外阴及皮肤溃疡。

既往史：否认全身系统疾病，否认药物过敏史。

家族史：母亲有口腔溃疡史。

检查：舌尖、舌腹不多处溃疡，周围黏膜充血水肿。右上6烤瓷冠修复，远中颊崩瓷，6、7间食物嵌塞，龈缘红肿，探诊出血，龈沟探诊深度2mm，无附着丧失，叩诊(-)，不松动，X线检查根充完善，根尖周无明显异常，余牙未见明显异常。

1. 主诉疾病的诊断、诊断依据
2. 与黏膜病鉴别诊断的疾病
3. 疾病的治疗设计

解析

标准答案：

诊断：

主诉疾病诊断：

1. 疱疹样复发性阿弗他溃疡或口炎型口疮（未答分型扣1分）
2. 右上6牙体缺损
3. 右上6、7慢性龈炎

主诉疾病的诊断依据：

1. 溃疡多发，10余个，散在分布。
2. 溃疡反复发作具有自限性病史及家族史。
3. 无眼部、外阴及皮肤溃疡。
4. 右上6烤瓷冠修复，病史、临床检查和X线表现。
5. 龈缘红肿，探诊出血，无附着丧失，不松动。

与黏膜病鉴别诊断的疾病：

1. 白塞病。
2. 疱疹性口炎

疾病的治疗设计：

1. 寻找相关诱因，去除可能的致病因素，尽可能延长溃疡发作的间隔时间。
2. 局部消炎、止痛，促进愈合。
3. 严重者可考虑药物治疗
4. 拆除6烤瓷冠。
5. 口腔卫生指导，洁治
6. 重新全冠修复；可考虑采用贵金属合金烤瓷冠或全瓷冠修复。



公众号



视频号

124、女，45岁。

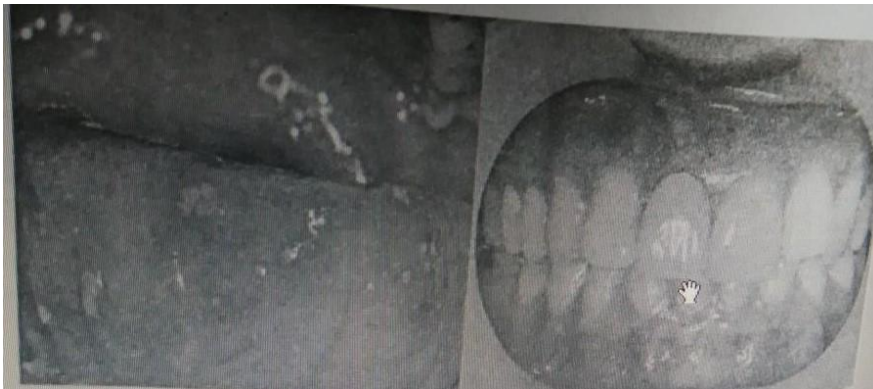
主诉：口腔反复溃疡2年，舌部多发小溃疡10天。并要求重新修复上前牙。

现病史：2年来口腔反复溃疡，每次10余个，米粒大小，疼痛明显，严重影响进食及吞咽，舌前部多发小溃疡10天。3年前右上中切牙龋病治疗后烤瓷冠修复，自觉颜色与邻牙差别大，美观效果不满意，近3个月来患牙牙龈发黑，否认眼部、外阴及皮肤溃疡。

既往史：否认全身系统疾病，否认药物过敏史。

家族史：父亲有口腔溃疡史。

检查：舌尖、舌腹不多处溃疡，见下图。右上1烤瓷冠修复，颜色与邻牙不一致，冠边缘密合度差，唇侧龈缘灰暗，龈沟探诊深2mm，叩诊(-)，不松动，X线检查根充完善，根尖周无明显异常，余牙未见明显异常。



1. 主诉疾病的诊断、诊断依据

2. 与黏膜病鉴别诊断的疾病

3. 疾病的治疗设计

解析

标准答案：

诊断：

主诉疾病诊断：

1. 疱疹样复发性阿弗他溃疡或口炎型口疮（未答分型扣1分）

2. 右上1牙体缺损

主诉疾病的诊断依据：

1. 溃疡多发，10余个，散在分布。

2. 溃疡反复发作具有自限性病史及家族史

3. 无眼部、外阴及皮肤溃疡。

4. 右上1烤瓷冠修复，叩诊(-)，不松动，X线检查根充完善，根尖周无明显异常。

与黏膜病鉴别诊断的疾病：

1. 白塞病。2. 疱疹性口炎

疾病的治疗设计：

1. 寻找相关诱因，去除可能的致病因素，尽可能延长溃疡发作的间隔时间。

2. 局部消炎、止痛，促进愈合。

3. 严重者可考虑药物治疗

4. 拆除1烤瓷冠。

5. 采用贵金属合金烤瓷冠或全瓷冠修复。



公众号



视频号

125、女，45岁。

主诉：前牙外伤3天，下唇反复溃疡6年。

现病史：3天前前牙外伤冠折，急诊处理除去舌侧断片。6年来口腔反复溃疡，每次1-2个，约黄豆大小，疼痛明显，15-30天自行愈合，预后出现瘢痕，2周前下唇再次出现溃疡，疼痛，否认眼部、外阴及皮肤溃疡。

既往史：否认全身系统疾病，否认药物过敏史。

家族史：父亲有口腔溃疡史。

检查：左上1冠部缺损，牙髓暴露，唇侧断端位于龈上2mm，舌侧齐龈。左上2切1/3缺损，牙髓暴露，不松动。伤牙X线未见根折。上前牙龈缘位置协调。下唇见25px\*30px黏膜溃疡。

1. 主诉疾病的诊断、诊断依据
2. 与黏膜病鉴别诊断的疾病
3. 疾病的治疗设计

解析

标准答案：

诊断：

主诉疾病诊断：

1. 左上1、2冠折露髓
2. 腺周口疮或重型复发性阿弗他溃疡（未答重型扣1分）

主诉疾病的诊断依据：

1. 外伤史。
2. 临床检查：冠缺损，牙本质暴露或牙髓暴露。
3. X线牙根发育完善，未见根折线。
4. 溃疡深大。
5. 愈合时间长，愈后有瘢痕
6. 溃疡反复发作具有自限性
7. 家族史
8. 无眼部、外阴及皮肤溃疡。

与黏膜病鉴别诊断的疾病：

1. 白塞病。
2. 创伤性溃疡
3. 癌性溃疡。
4. 结核性溃疡。

疾病的治疗设计：

1. 左上1、2根管治疗术
2. 左上1、2桩核冠修复
3. 寻找相关诱因，去除可能的致病因素，尽可能延长溃疡发作的间隔时间。
4. 局部消炎、止痛，促进愈合。
5. 严重者可考虑药物治疗



公众号



视频号

126、女，13岁。

主诉：口腔反复溃疡1年，下唇溃疡2天。

现病史：一年来口腔反复溃疡，每次1-2个，绿豆大小，疼痛明显，7-10天自行愈合，间隔2-3个月，近2天下唇出现溃疡，疼痛，否认眼部、外阴及皮肤溃疡。

既往史：否认药物过敏史。

个人史：挑食，不喜欢吃蔬菜及水果。

家族史：母亲有反复口腔溃疡复发史。

1. 主诉疾病的诊断、诊断依据和鉴别诊断
2. 非主诉疾病的诊断和诊断依据
3. 主诉疾病的治疗原则
4. 全口其它疾病的治疗设计

解析

标准答案：

诊断：

主诉疾病诊断：轻型复发性阿弗他溃疡（未答轻型口1分）

非主诉疾病诊断：左上6L0深龋

主诉疾病的诊断依据：

1. 溃疡绿豆大小，1-2个，7-10自愈。
2. 溃疡反复发作具有自限性病史
3. 家族史
4. 无眼部、外阴及皮肤溃疡。

主诉疾病的鉴别诊断：1. 白塞病：

2. 创伤性溃疡：

非主诉疾病诊断依据

1. 左上6L0龋洞达牙本质深层，无探痛，叩痛（-），不松动，牙龈正常。
2. 冷测同对照牙。

主诉疾病的治疗原则：

1. 寻找相关诱因，去除可能的致病因素，尽可能延长溃疡发作的间隔时间。
2. 局部消炎、止痛，促进愈合。
3. 严重者可考虑配合全身药物治疗。

全口其它疾病的治疗设计

1. 左上6间接盖髓
2. 垫底充填



公众号



视频号

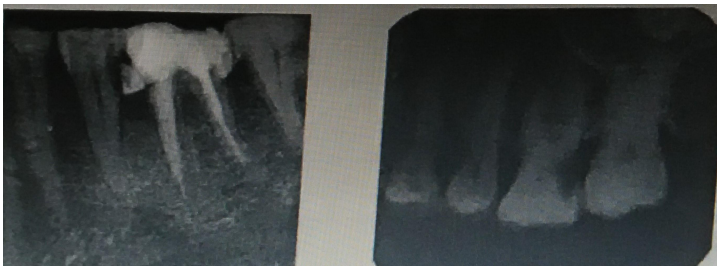127、女，45岁。

主诉：左侧后牙自发痛、放射痛3天。

现病史：左侧后牙3天来出现自发性、阵发性疼痛，晚上加重，影响睡眠，伴有患侧颞部疼痛，昨晚出现跳痛，无肿胀。左侧上颌后牙长期食物嵌塞，隐痛不适，遇冷热敏感，刷牙时疼痛。1周前去医院求治，“杀神经治疗”一颗左下后牙，原症状未见好转。

既往史：否认药物过敏史。

检查：左上6D边缘嵴呈墨浸状，远中颈部龋洞，探疼，冷侧迟钝，热测激发痛，持续较长时间，叩痛（±），不松动。左下5远中钩探针，冷侧正常，叩诊（-），牙龈无异常。左下6残冠，白色暂封物，叩诊（-），不松动，牙龈充血，近中牙周袋深4mm。余牙轻度红肿，PD4-6mm，X线如下图。



1. 主诉疾病的诊断、诊断依据和鉴别诊断
2. 非主诉疾病的诊断
3. 主诉疾病的治疗原则
4. 全口其它疾病的治疗设计

解析

标准答案：

诊断：

主诉疾病诊断：

1. 左上6慢性性牙髓炎急性发作3分

非主诉疾病诊断：

1. 左下6牙体缺损
2. 左下5深龋
3. 慢性牙周炎

主诉疾病的诊断依据：

1. 左上后牙阵发痛、夜间痛，感患侧颞部疼痛病史1周。
2. 左上6冷侧迟钝，热测激发痛，持续较长时间，叩痛（±）。
3. X线左上6龋深及髓，根尖周未见明显异常。

主诉疾病的鉴别诊断：

1. 三叉神经痛：无病原牙，疼痛有扳机点，牙髓活力测试正常。
2. 深龋：温度测试正常，无自发痛，叩诊（-）。

主诉疾病的治疗原则：

1. 左上6根管治疗术
2. 左上6桩核冠修复

全口其它疾病的治疗设计

1. 牙周基础治疗，口腔卫生宣教



公众号



视频号

2. 左下 5 复合树脂粘接修复  
左下 6 桩核冠修复



公众号



视频号

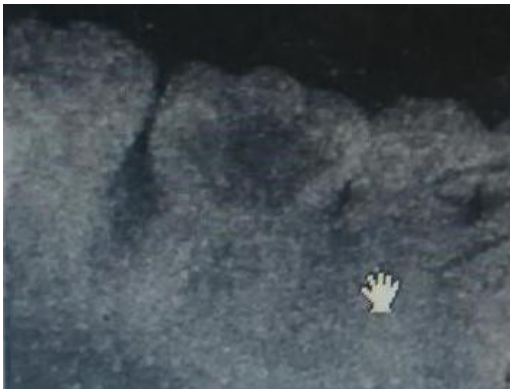128、男，19岁。

主诉：右下颌后牙咬合痛3个月。

现病史：1年来右下后牙有洞，食物嵌塞，因反复剔牙使牙冠不断崩损，洞越来越大。近3个月来出现咬合痛并有出血，不敢咀嚼，对冷刺激敏感，无明显自发痛，无肿胀。

既往史：否认药物过敏史。

检查：左下6残冠，髓腔内大块红色肉芽组织，洞内探诊出血多，探入深部疼痛，探及硬组织，叩痛（—），不松动，牙周探诊2-3mm，龈缘轻度红肿，X线如图。右侧上颌后牙牙石（++）



1. 主诉疾病的诊断、诊断依据和鉴别诊断

2. 非主诉疾病的诊断和诊断依据

3. 主诉疾病的治疗原则

4. 全口其它疾病的治疗设计

解析

标准答案：

主诉疾病诊断：左下6慢性牙髓炎或慢性增生性牙髓炎

非主诉疾病诊断：慢性龈炎

主诉疾病的诊断依据：

1. 1年来右下后牙食物嵌塞，近3个月来出现咬合痛并有出血，不敢咀嚼，对冷刺激敏感。

2. 左下6残冠，髓腔内大块红色肉芽组织，洞内探诊出血多，探入深部疼痛。

3. X线显示髓室底完整，根尖周未见明显异常。

主诉疾病的鉴别诊断：

1. 牙龈息肉：蒂部起自牙龈。

2. 牙周膜息肉：息肉蒂部起自髓室底穿下方的牙周组织，X线显示根分叉骨密度减低。

非主诉疾病的诊断依据：

1. 龈炎红肿，探诊深度2-3mm。

2. 右侧上颌后牙牙石（++）。

3. X线显示无牙槽骨吸收。

主诉疾病的治疗原则：

1. 左下6根管治疗术

2. 左下6桩核冠修复

全口其它疾病的治疗设计



公众号



视频号

1. 全口洁治。
2. 卫生宣教。





公众号



视频号

129、男，34岁。

主诉：左侧后牙自发性放射痛2天，加重1天。

现病史：左侧后牙长期遇冷刺激疼痛，偶有隐痛。2天来自发性疼痛伴阵发性加剧，疼痛明显加重，伴左侧面部疼痛不能入眠，今日遇热出现跳痛，口含冷水有所缓解。前左下后牙曾有肿痛。

既往史：否认药物过敏史。

检查：左下8近中阻生，X线见图。叩痛（—），牙龈有盲袋，无红肿、无分泌物。左下7D颈部深龋洞，探痛，冷测迟钝，热测激发痛，持续时间长，叩痛（±），不松动，牙龈无红肿。左上6残冠，颊侧边缘位于龈下3mm，断面大量腐质，叩痛（±），不松动，X线片如图，余牙未见明显异常



1. 主诉疾病的诊断、诊断依据和鉴别诊断
2. 非主诉疾病的诊断和诊断依据
3. 主诉疾病的治疗原则
4. 全口其它疾病的治疗设计

解析

标准答案：

主诉疾病：1. 左下7慢性牙髓炎急性发作

非主诉疾病：左下8近中阻生、右上6慢性根尖周炎

主诉疾病的诊断依据：

1. 左侧7长期遇冷刺激疼痛，自发性隐痛病史。
2. 左下7D颈部深龋洞，冷测迟钝，热测激发痛，持续时间长。
3. 左下7X线显示深龋及髓，根尖未见明显异常。

主诉疾病的鉴别诊断：

1. 三叉神经痛：无病原牙，疼痛有扳机点，牙髓活力测试正常。
2. 左下7和8冠周炎鉴别：后者牙龈有盲袋，无冷热刺激痛。

非主诉疾病的诊断依据：

1. 左下8近中阻生，X线显示位置。
2. 左上6残冠，检查及X线。

主诉疾病的治疗原则：

1. 左下7根管治疗术
2. 冠修复

全口其它疾病的治疗设计

1. 6和8拔除
2. 6择期修复

修复方式可考虑：种植义齿、固定义齿修复、活动义齿修复



公众号



视频号

130、男，32岁。

主诉：右上后牙遇冷敏感2个月。

现病史：2个月来，右上后牙进食食物嵌塞，遇冷刺激疼痛，无自发痛。3年前因右上中切牙龋坏，行牙体治疗后烤瓷冠修复，自觉颜色与邻牙差别大，美观效果不满意，近3个月来发现牙龈发黑，询问是否可以重新修复。

既往史：否认药物过敏史。

检查：右上5M0龋洞深，探痛，质软，冷侧一过性敏感，叩痛（-），不松动。右上4D0银汞充填体塌陷，洞缘可探入，无痛，电活力测试无反应，叩痛（-），不松动，牙龈无异常。右上1烤瓷冠修复体，龈沟探诊深度2mm，叩痛（-），不松动，X线片显示根充完善，根尖周无异常。余牙未见明显异常。视诊及X线如图



1. 主诉疾病的诊断、诊断依据和鉴别诊断

2. 非主诉疾病的诊断和诊断依据

3. 右上1修复体存在的问题

4. 主诉疾病的治疗原则

5. 全口其它疾病的治疗设计

解析

主诉疾病：右上5可复性牙髓炎

非主诉疾病：

1. 右上4慢性根尖周炎

2. 右上1牙体缺损

主诉疾病的诊断依据：

1. 右上5遇冷刺激疼痛，无自发痛。

2. X线显示洞深达牙本质中层，冷侧一过性敏感。

主诉疾病的鉴别诊断：

1. 深龋：冷侧正常，仅入洞一过性敏感。

2. 慢性牙髓炎：可有自发痛病史，冷侧敏感或迟钝。

3. 慢性根尖周炎：右上4电活力测试无反应。根尖骨质有透射影

非主诉疾病的诊断依据：无明显症状，牙髓电活力测试无反应。根尖骨质有透射影。

主诉疾病的治疗原则

1. 右上5间接盖髓 2. 观察，待无症状时充填。

全口其它疾病的治疗设计：

1. 右上4根管治疗术

2. 右上1拆除原烤瓷冠

采用贵金属合金或者全瓷修复



公众号



视频号

### 131、病例摘要

男. 18 岁

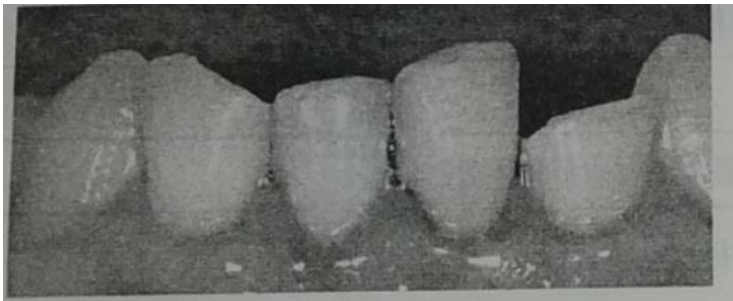
主诉：下前牙外伤折断 6 小时。

现病史：6 小时前摔倒，下前牙着地折断，现不能咬牙且吸气酸痛，身体其他部位无外伤，神志清楚。

既往史：否认全身系统性疾病和皮肤病史。否认药物过敏史。

家族史：无特殊。

检查：左下 2，右下 1 部分冠折，左下 2 断端外露新鲜牙本质，近中髓角点状出血，探敏感，叩痛 (+)，不松动，左下 1 切端较邻牙略伸长，松动 II 度，叩痛 (+)，冷测无反应，舌侧开髓孔有暂封物，。右下 1，远中切角折断，牙本质暴露，探敏感，叩痛 (+)，冷测一过性敏感，不松动，上，下前牙牙龈红，探出血，全口牙石 (+++)，余未见异常，X 线见下图，



### 病例分析：

1. 主诉疾病的诊断，诊断依据和鉴别诊断
2. 非主诉疾病的诊断和诊断依据。
3. 主诉疾病的治疗。
4. 全口其他疾病的治疗设计。

### 解析

### 病例答案

1. 诊断：主诉疾病：（1）左下 2 冠折露髓，（2）左下 1 脱出性脱位，（3）右下 1 冠折（釉质-牙本质折断）

非主诉疾病：慢性龈炎。

### 主诉疾病的诊断依据：

左下 2 断端外露新鲜牙本质，近中髓角点状出血，探敏感，叩痛 (+)，不松动

左下 1 切端较邻牙略伸长，松动 II 度，叩痛 (+)，冷测无反应，X 线片见牙周膜间隙增宽。

右下 1，远中切角折断，牙本质暴露，探敏感，叩痛 (+)，冷测一过性敏感，X 线片见近中牙周膜间隙增宽。

### 主诉疾病的鉴别诊断：

右下 1，左下 2 与根折鉴别：X 线可见根折线，临床可见牙松动，叩痛，咬合异常。

左下 1 嵌入性脱位：切断低于邻牙，不松动，X 线片示根尖周膜间隙不清。

### 2. 非主诉疾病的诊断依据：

上，下前牙牙龈红，探出血，全口牙石 (+++)。

X 线片示：牙槽骨无吸收。



公众号



视频号

### 3. 主诉疾病的治疗：

左下 1，左下 2 根管治疗

复位，树脂夹板固定。

右下 1 间接盖髓，复查后树脂材料修复切端。

左下 2 择期烤瓷冠修复。

### 4. 全口其他疾病的治疗设计：

全口洁治。

口腔卫生宣教。



公众号



视频号

### 132、病史采集

某男，62岁，口腔颊部粘膜白色斑纹2年

要求考生回答：作为口腔医师，请根据患者基本情况及主诉回答以下问题

(1) 询问患者现病史及相关的内容。

(2) 口述考虑的可能疾病。

解析

病史采集

标准答案如下：

(1) 询问现病史及相关内容（多问的不加分，少问了不给分）

1. 询问最初发现时的斑纹面积、形状。
2. 是否有近期明显加重。
3. 是否伴有味觉减退、溃疡及出血、疼痛等其他症状。
4. 是否治疗过。效果如何。
5. 是否先有水疱及溃疡后出现白色斑纹。
6. 口腔及其他部位有无糜烂等情况。
7. 有无长期吸烟、饮酒史及吸烟、饮酒量。是否喜食过烫或辛辣食物。

(2) 应考虑的可能疾病和鉴别诊断：（多回答的不加分，少了不给分）

1. 扁平苔藓
2. 口腔白斑病
3. 白色角化症
4. 白色水肿
5. 迷脂症
6. 粘膜下纤维化



公众号



视频号

133、患者，男，22岁，学生。

主诉：颈下胀满不适感6年。

现病史：6年来颈前颈下区胀满不适，随之发现颈部正中线处有一食指尖大小包块，并且逐渐长大，无明显疼痛，近一年吞咽时明显不适，但未到医院就诊。

既往史：否认全身系统性疾病及药物过敏史。

检查：颈前区颈下正中可触及大小约3.5cm×3.5cm圆形光滑包块，活动良好。有弹性，随吞咽移动。颈部未触及肿大淋巴结。

辅助检查：颈部彩超示颈前颈下实质性肿物，直径约3.0cm，内无血流，甲状腺位置正常；穿刺抽吸出约1ml

透明、微浑浊的黄色粘稠性液体

16咬合面磨损，腭尖陡，咬合面中央至远中有一深沟，越过远中边缘嵴，有色素沉着，冷试敏感，叩诊（+），无松动。

病例分析

1. 主诉疾病的诊断和诊断依据。
2. 非主诉疾病的诊断和诊断依据。
3. 主诉疾病的治疗原则。
4. 全口其他疾病的治疗设计。

解析

病例答案

1. 主诉疾病的诊断 甲状舌管囊肿。

诊断依据：颈前区颈下正中可触及圆形光滑包块，活动良好。有弹性，随吞咽移动。颈部彩超示颈前颈下实质性肿物，穿刺透明、微浑浊的黄色粘稠性液体。

2. 主诉疾病鉴别诊断 甲状舌管囊肿应与舌异位甲状腺（舌甲状腺）鉴别。
3. 非主诉疾病的诊断 16 隐裂并发慢性牙髓炎。

诊断依据：16 咬合面磨损，腭尖陡，咬合面中央深沟越过远中边缘嵴，冷试敏感，叩诊（+）。

4. 主诉疾病的治疗原则 甲状舌管囊肿切除术。
5. 全口其他疾病的治疗设计 16 根管治疗后做全冠。



公众号



视频号

### 134、病史采集

某男，22岁，张口受限2天

要求考生回答：作为口腔医师，请根据患者基本情况及主诉回答以下问题

- (1) 询问患者现病史及相关的内容。
- (2) 口述考虑的可能疾病。

解析

病史采集

标准答案如下

(1) 询问现病史及相关的内容（多问的不加分，少问了不给分）

1. 张口受限前有无后牙区胀痛、进食及开口疼痛加重症状。
2. 是否有关节区弹响、疼痛史。
3. 有无发热、头痛、畏寒等全身症状。
4. 有无颌面部外伤史。伤后有无注射破伤风抗毒素。
5. 是否有口腔粘膜溃疡、口臭等其他症状。

(2) 应考虑的可能疾病和鉴别诊断：（多回答不加分，少了不给分）

1. 智齿冠周炎
2. 颞下颌关节紊乱综合症
3. 颌面部间隙感染
4. 颌骨骨折
5. 鼻咽癌等恶性肿瘤
6. 破伤风
7. 翼腭窝部炎症或肿瘤



公众号



视频号

### 135、病史采集

某女，51岁，自觉口干半年

要求考生回答：作为口腔医师，请根据患者基本情况及主诉回答以下问题

- (1) 询问患者现病史及相关的内容。
- (2) 口述考虑的可能疾病。

解析

病史采集

标准答案如下：

(1) 询问现病史及相关内容（多问的不加分，少问了不给分）

1. 有无腮腺反复胀痛、晨起加重并有咸味液体流出症状。
2. 舌苔状态、是否伴有舌疼痛及进食辛辣食物疼痛加重。
3. 是否伴有眼干及其他部位干燥症状。
4. 双侧腮腺是否有弥漫性肿大。
5. 是否有消化道、贫血、糖尿病等系统性疾病史。
6. 服用药物史。
7. 有无面颊部肿瘤放疗史。
8. 是否配戴义齿及配戴时间。
9. 询问近年情绪及心理状况。

(2) 应考虑的可能疾病和鉴别诊断：（多回答不加分，少了不给分）

1. 灼口症
2. 化脓性腮腺炎
3. 正中菱形舌炎
4. 泪腺、涎腺萎缩病
5. 缺铁性贫血等系统性疾病及药物影响
6. 肿瘤放疗、义齿修复等影响
7. 女性更年期综合症





公众号



视频号

### 136、病史采集

某男，61岁，口腔颊部粘膜白色斑纹2年

要求考生回答：作为口腔医师，请根据患者基本情况及主诉回答以下问题

(1) 询问患者现病史及相关的内容。

(2) 口述考虑的可能疾病。

解析

病史采集 . 标准答案如下：

(1) 询问现病史及相关内容（多问的不加分，少问了不给分）

1. 询问最初发现时的斑纹面积、形状。

2. 是否有近期明显加重。

3. 是否伴有味觉减退、溃疡及出血、疼痛等其他症状。

4. 是否治疗过。效果如何。

5. 是否先有水疱及溃疡后出现白色斑纹。

6. 口腔及其他部位有无糜烂等情况。

7. 有无长期吸烟、饮酒史及吸烟、饮酒量。是否喜食过烫或辛辣食物。

(2) 应考虑的可能疾病和鉴别诊断：（多回答的不加分，少了不给分）

1. 扁平苔藓

2. 口腔白斑病

3. 白色角化症

4. 白色水肿

5. 迷脂症

6. 粘膜下纤维化



公众号



视频号

### 137、病史采集

女, 25 岁.

主诉 : 下唇黏膜溃疡 9 天.

要求考生回答: 作为口腔医师, 请根据患者基本情况及主诉回答以下问题

1、询问患者现病史及相关的內容。

2、口述考虑的可能疾病。

解析

病史采集

标准答案如下:

1. 询问患者现病史及相关的內容 (多问的不加分, 少问了不给分)

(1) 有无溃疡反复发作史?

(2) 有无局部创伤史?

(3) 有无皮肤病史?

(4) 有无外生殖器溃疡史?

(5) 有无眼部病史?

(考官不必提问, 也不必回答任何问题!)

2. 应考虑的可能疾病 (多回答不加分, 少了不给分)

(1) 复发性口腔溃疡 (轻型)

(2) 创伤性溃疡

(3) 白塞病



公众号



视频号

### 138、病史采集

某男，22岁，面部左侧肿胀疼痛10天

要求考生回答：作为口腔医师，请根据患者基本情况及主诉回答以下问题

1、询问患者现病史及相关的內容。

2、口述考虑的可能疾病。

解析

病史采集

标准答案如下：

1. 询问现病史及相关病史（多问的不加分，少问了不给分）

- (1) 是否有左侧牙痛、牙松动及反复肿痛史。
- (2) 是否有张口困难史或症状。
- (3) 肿之前是否有牙齿遇冷热疼痛。
- (4) 是否有左侧面部淋巴结肿大并有发热、头痛等全身症状。
- (5) 是否有口臭、下唇麻木等症状。

2. 应考虑的可能疾病和鉴别诊断：（多回答的不加分，少了不给分）

- (1) 智齿冠周炎
- (2) 颌面部间隙感染
- (3) 根尖周脓肿
- (4) 淋巴结炎
- (5) 颌骨骨髓炎
- (6) 皮脂腺囊肿伴发感染



公众号



视频号

139、患者，女，43岁，经商

主诉：右上前牙反复肿胀一年余。

现病史：1年前右上前肿胀和疼痛，口服消炎药（药名不详）后好转。此后每过2~3个月发作一次，仍口服消炎药后好转，每次肿胀后局部都未出现破溃。近1个月右上前牙肿胀和疼痛，咀嚼食物不适，但对冷热刺激无反应；同时发现右侧面部稍肿胀，经口服“替硝唑”1周后疼痛缓解，局部仍肿胀，未发现破溃。

既往史：10年前上前牙因有洞曾经补过牙。

否认全身系统性疾病及传染病史和药物过敏史。

检查：11远中邻面及12近中邻面有树脂充填物，洞边缘色黑质软，探诊(-)，冷热试验无反应，牙髓电活力测试无反应，叩诊(-)，无松动。牙龈颜色正常，无窦道口，移行沟变浅，扪诊有乒乓球感，无扪痛。

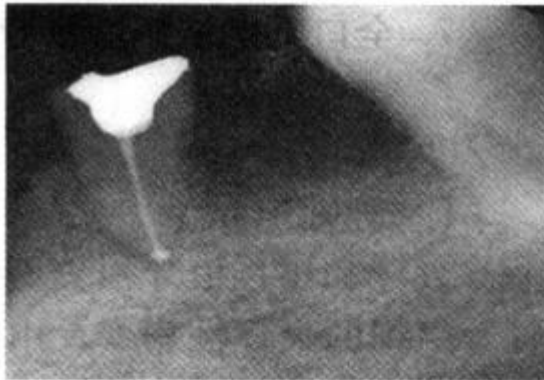
44、46缺失，牙槽黏膜正常。

45残根，有白色暂充物，牙龈(-)，叩(-)，不松动。

X线片示：11、12根管内未见根充物，根尖部可见约2.1cm×1.5cm椭圆形透射区，边界清楚，有阻射白线。

45残根，根管充填良好，根尖未见明显异常（如下图）。

处理：11、12开髓后跟管内均有浅黄色液体溢出。



45根管充填后

#### 病例分析

1. 主诉疾病的诊断、诊断依据和鉴别诊断。
2. 非主诉疾病的诊断和诊断依据。
3. 主诉疾病的治疗原则。
4. 全口其他疾病的治疗设计。

#### 解析

##### 病例答案。1. 诊断

- (1) 主诉疾病的诊断：11、12根尖周囊肿；11、12继发龋。
- (2) 非主诉疾病的诊断：45牙体缺损（根管治疗后）；牙列缺损（44、46缺失）。

##### 2. 主诉疾病诊断依据

- (1) 有10年前补牙和近1年反复肿胀未发生破溃病史。
- (2) 11、12有树脂充填物，且有继发龋，死髓，无叩痛和松动。



公众号



视频号

(3) 11、12 根尖移行沟变浅，牙龈颜色正常，无窦道口，扪有乒乓球感，无扪痛。

(4) 11、12，根尖部可见约 2.1 cm×1.5 cm 椭圆形透射区，边界清楚，有阻射白线。

(5) 11、12 开髓后根管内无囊液溢出。

3. 非主诉疾病诊断依据：44、46 缺失，牙槽黏膜正常。45 残根，有白色暂充物，牙龈(-)，叩(-)，不松动。根管充填物良好，根尖未见明显异常。

4. 鉴别诊断

5. 主诉疾病治疗原则

(1) 11、12 根管治疗术。

(2) 酌情行囊肿摘除术。

(3) 11、12 去充填材料及继发龋重新充填。

6. 全口其他疾病的治疗设计

(1) 45 桩冠或覆盖义齿。

(2) 44、46 义齿修复：种植牙，或活动义齿。



公众号



视频号

#### 140、病史采集

女，24岁，牙龈肿痛3周。

要求考生回答：作为口腔医师，请根据患者基本情况及主诉回答以下问题

- (1) 询问患者现病史相关内容。
- (2) 口述可能考虑的几种疾病及鉴别诊断。

解析

病史采集

标准答案如下：

1. 询问患者现病史及相关内容（多问的不加分，少问了不给分）

- (1) 疼痛的程度，部位、范围和时间
- (2) 牙龈有无出血，自动出血还是刺激后出血。
- (3) 是否伴有牙齿松动、牙齿脱落。
- (4) 牙齿有无疼痛史。
- (5) 是否伴有颌面部肿胀，肿胀的部位。
- (6) 有无张口受限。
- (7) 是否有反复发作史。
- (8) 有无血液病史和全身其他疾病史。

2. 应考虑的可能疾病和鉴别诊断：（多回答的不加分，少了不给分）

- (1) 牙周脓肿
- (2) 根尖周脓肿
- (3) 智齿冠周炎
- (4) 白血病
- (5) 急性牙乳头炎 (6) 牙周牙髓联合病变



公众号



视频号

#### 141、病例摘要

患者，女，56 岁。

主诉：左上后牙自发隐痛两周。

现病史：左上后牙两周前出现自发性阵发性隐痛，持续几分钟后可缓解，冷热刺激痛，无明显夜间痛及咬合痛，自觉为左上倒数第 2 颗牙痛，患牙曾于 1 年前因龋坏在外院一次充填治疗。

检查：左上 6 银汞充填体，边缘不密合呈墨浸状，近中探及悬突，叩（±），松（-），近中龈乳头红肿圆钝，冷测敏感，热测迟钝反应痛，X 线片示充填体下方密度减低度区，极近髓，根尖周未见明显异常。

解析

1. 诊断：

左上 6 慢性牙髓炎

2. 诊断依据：

自发隐痛，冷测敏感，热测迟钝反应痛，深龋近髓，叩诊不适等。

3. 鉴别诊断：

①深龋：无自发痛，温度刺激反应不持续，无迟缓性疼痛反应，叩诊（-）。

②可复性牙髓炎：无自发痛，温度刺激反应为短暂的持续即一过性敏感。

4. 治疗计划：

左上 6 牙髓治疗



公众号



视频号

## 142、病例分析

### 病例摘要

患者，男，43 岁。

主诉：左上后牙自发痛 2 天，伴面部肿痛 1 天。

现病史：左上后牙龋坏，一直未治疗，无明显不适。2 天前出现自发性持续性跳痛，患牙浮起感，不敢咬合，无明显冷热刺激痛。1 天前左面部肿胀疼痛，压痛明显，无全身发热等不适，自服“先锋 2 号”及“甲硝唑”1 天，症状无明显缓解，求诊。

检查：左眶下区肿胀，皮肤色泽正常，皮温不高，压痛明显，无可凹性水肿。左上 4 深大龋洞，腐多，探露髓，不敏感，叩(+++)，松(II°)，龈颊沟变平，色红，压痛明显，未触及波动感，冷热测均无反应，X 线示骨硬板消失，根周膜略宽。

### 解析

#### 1) 诊断：

左上 4 急性根尖周炎

#### 2) 诊断依据：

①病史：可定位的自发持续痛，咬合痛，浮出感。龋洞充填史。

②检查：深大龋洞，露髓，冷热测均无反应，叩(+++)，松(II°)，龈颊沟变平，压痛明显，X 线示骨硬板消失，根周膜略宽。

#### 3) 鉴别诊断：

①急性牙髓炎：患牙有放散痛，叩诊可有不适，但不表现疼痛。冷热测引发疼痛。

②慢性根尖炎：患牙叩诊不适，无明显自发痛，X 线可见根尖区明显阴影。

③蜂窝织炎：颌面部软组织的红、肿、热、痛等急性炎症表现突出，重者出现功能障碍；全身反应明显。

#### 4) 治疗计划：

①开髓开放引流，消炎止痛。

②急性炎症消退后行根管治疗。





公众号



视频号

### 143、病例分析 3

#### 病例摘要

患者，女，31 岁。

主诉：左上后牙冷热刺激痛 10 天余。

检查：左上 7 深洞，达牙本质深层，探诊敏感，去净腐质未见穿髓孔，冷测同对照牙，入洞疼痛，去除刺激立即消失，叩诊（-），松动（-），X 线检查可见左上 7 低密度透射影接近髓腔。余牙未见异常。

#### 解析

1) 诊断：

左上 7 深龋

2) 诊断依据：

冷热刺激痛，龋损达牙本质深层，探诊敏感，冷测无异常，无穿髓点。

3) 鉴别诊断：

①可复性牙髓炎：常规冷测（不入洞）即可产生一过性疼痛，刺激去除后症状仍持续数秒。

②慢性牙髓炎：有自发痛史，叩诊异常，温度测诱发迟缓痛等。

③牙髓坏死：探诊无反应，冷热测、电活力测均无反应。

4) 治疗设计：

间接盖髓，垫底充填。



公众号



视频号

#### 144、病例分析 4

##### 病例摘要

患者，女，47 岁。

主诉：左上后牙食物嵌塞 2 年。

现病史：患者几年来左上后牙进食时，食物嵌塞明显，牙龈胀痛不适，剔出嵌塞食物后疼痛缓解。近日自觉左上后牙咀嚼无力，要求诊治。刷牙 1 次/日，横竖刷，每次 1 分钟。偶有口臭，牙龈时有肿痛，自服消炎药缓解。从未接受过口腔治疗。

检查：口腔卫生状况差，菌斑 II°，牙石 (+++)，色素 II°。牙龈充血，肿胀，质松软。牙龈普遍退缩 1-2mm, PPD2-4mm, 个别达 5-7mm。左上 6 未见明显牙体疾患，牙龈红肿，牙石 (+++)，龈退缩 3mm, PPD6-7mm，牙周袋少量脓性分泌物，叩 (±)，松 II°，X 线示 远中牙槽骨水平吸收至根中 1/3。曲面断层示全口牙槽骨吸收，以水平吸收为主。中性 (牙

合) 关系，前牙轻度拥挤。

##### 解析

###### 1) 诊断：

慢性牙周炎

###### 2) 诊断依据：

- ①局部有菌斑，牙石等刺激物；
- ②全口牙龈普遍有炎症，有牙周袋和附着丧失，牙齿松动；
- ③X 线检查有牙槽骨吸收；
- ④疾病进展缓慢。

###### 3) 鉴别诊断：

边缘性龈炎：假性牙周袋，无附着丧失，无牙槽骨吸收。

###### 4) 治疗设计：

- ①口腔卫生宣教；
- ②全口牙洁治；
- ③大于等于 4mm 的深袋刮治，必要时牙周手术治疗；
- ④定期复查，维护治疗。



公众号



视频号

## 145、病例分析 5

### 病例摘要

患者，女，33 岁。

主诉：口腔反复溃疡 8 年，近 4 天溃疡复发，疼痛。

现病史：8 年前口腔开始发生溃疡，以后反复发作，间隔几周至数月不等，发作 1~2 周。近 2 年发作频繁，此起彼伏。曾用“维生素 C”、“牛黄解毒片”等，效果不明显，本次发作 4 天，舌尖小溃疡，灼痛明显，影响说话、进食，口内唾液黏稠，有轻度口臭。

检查：体温 37.2℃，舌尖黏膜粟粒大小的溃疡，椭圆形，略凹陷，周围黏膜充血明显，溃疡表面有黄色假膜覆盖。

### 解析

#### 1) 诊断：

复发性口腔溃疡（轻型）

#### 2) 诊断依据：

- ①口腔溃疡反复发作的病史。
- ②溃疡发作有自限性。
- ③本次发作溃疡数目单一，发作部位为非角化黏膜。

#### 3) 鉴别诊断：

①白塞病：口腔反复溃疡，外阴部复发性溃疡，眼部虹膜睫状体炎等；皮肤红斑结节，针刺反应阳性；多个关节肿痛、发炎等。

②疱疹性口炎：病毒感染引起，有全身症状，如发热等，口腔病损可同时发生于角化和非角化黏膜，成簇分布，可累及皮肤。

#### 4) 治疗：

- ①局部消炎、止痛，使用促进愈合的药物，如 1/5000 的洗必泰含漱，养阴生肌散外涂。
- ②补充维生素和微量元素。
- ③内科诊治胃肠道疾病。
- ④全身免疫调节治疗，免疫增强剂：转移因子、胸腺素、左旋咪唑等。



公众号



视频号

## 146、病例分析 6

### 病例摘要

患者，男，32 岁。

主诉：刷牙出血 1 月余。

现病史：患者 1 月多前刷牙出血，量不多，可自行止住，漱口可止，偶有咬硬物出血，无明显口臭，牙齿无明显疼痛、松动等。要求治疗。刷牙 2 次/日，竖刷，每次 1 分钟，吸烟 3 年，约 10 支/日，2 年前曾因刷牙出血在其他诊所“洗牙”，治疗好转。

检查：口腔卫生状况差，菌斑 II°，牙石（++~+++），牙龈颜色暗红，龈乳头圆钝，质松软，未触及附着丧失，PPD2~3mm。X 线片未见牙槽骨吸收。

### 解析

（1）诊断：

边缘性龈炎

（2）诊断依据：

- ①牙龈发红、水肿；
- ②探诊出血；
- ③虽有假性牙周袋，但无附着丧失；
- ④X 线检查未见牙槽骨吸收。

（3）鉴别诊断：

早期牙周炎：有附着丧失；X 线可见牙槽嵴顶硬骨板消失，牙槽骨吸收。

（4）治疗设计：

- ①口腔卫生宣教；
- ②龈上洁治；
- ③定期复查，防止复发。



公众号



视频号

## 147、病例分析 7

### 病例摘要

患者，男，23 岁。

主诉：左面部刀砍伤 3 小时。

现病史：3 小时前，患者与人发生争执后被人用“西瓜刀”砍伤左侧面部，出血明显，就诊于附近诊所，行简单绷带包扎止血后，来我院就诊，伤后患者无昏迷、无恶心、呕吐等。

既往史：既往体健，否认有系统性疾病史，否认有药物过敏史。

检查：左侧颧弓中部纵行向下达下颌骨下缘处可见一约 2cmX3cm 伤口，创缘齐，深达腮腺，无活动性出血，左侧鼻唇沟变浅，左侧眼睑闭合功能障碍，双侧耳前区无压痛，关节活动度一致，开口型及开口度正常。口内：咬合关系正常，左侧腮腺导管无分泌物，右侧腮腺导管分泌正常。

### 解析

#### (1) 诊断：

- ①面部左侧割伤。
- ②左侧面部神经损伤（颧支、颊支）。
- ③左侧腮腺导管损伤。

#### (2) 诊断依据：

- ①病史：3 小时前，患者被人用“西瓜刀”砍伤左侧面部。
- ②检查：左侧颧弓中部纵行向下达下颌骨下缘处可见一约 2cm×3cm 伤口，创缘齐；左侧鼻唇沟变浅，左侧眼睑闭合功能障碍。
- ③伤口深达腮腺，左侧腮腺导管无分泌。

#### (3) 鉴别诊断：

- ①面部左侧割伤与刺伤、挫伤、擦伤、撕裂伤鉴别：创缘整齐不整齐，裂开程度，根据创口深度和位置考虑与邻近窦腔的关系。
- ②左侧面部神经损伤（颧支、颊支）与面神经下颌缘支、颞支损伤鉴别：仔细检查面神经下颌缘支、颞支配部位的功能。

#### (4) 治疗设计：

- ①急诊全麻下清创缝合。
- ②左侧面神经颧支、颊支显微外科吻合。
- ③左侧腮腺导管吻合。



公众号



视频号

## 148、病例分析 8

### 病例摘要

患者，男性，28 岁。

主诉：左下后牙拔除术 5 天，拔牙创疼痛 1 天

现病史：5 天前，在门诊行“左下智齿拔除术”，术后前 3 天伤口轻度疼痛，一天前疼痛加重，呈持续性、并向头顶部放射。

检查：左下第三磨牙拔牙窝内空虚，有腐败坏死的残留凝块，用棉球蘸取内容物嗅之有恶臭，左下第二磨牙远中有龋坏，深达牙本质深层，探诊酸痛，冷、热诊敏感，叩诊（-）。

### 解析

（1）主诉疾病的诊断：

左下第三磨牙干槽症。

（2）主诉疾病的诊断依据：

有拔牙史，术后 3~4 天出现剧痛，拔牙窝空虚。

（3）主诉疾病的鉴别诊断：

拔牙后疼痛。

（4）治疗设计：

在局麻下，彻底清除拔牙窝内的腐败坏死物质，3%过氧化氢和生理盐水冲洗，填入碘仿纱条，数日后复诊更换碘仿纱条直至肉芽组织覆盖。



公众号



视频号

## 149、病例分析 9

### 病例摘要

患者，男，18 岁。

主诉：上前牙外伤后牙齿变短半小时。

现病史：半小时前骑自行车不慎摔倒，嘴唇先着地，发现牙齿变短，但不松动。

既往史：否认有全身系统性疾病、传染性疾病及药物过敏史等。

检查：11、21 牙龈红肿，龈沟渗血，牙冠完整，内倾，但比邻牙短 2mm，叩痛（++），松动（+）。中切牙开合。上唇粘膜红肿，约有 1cm 长的裂口，渗血。X 线片示：11、21 根尖周膜间隙消失，未见根折线，38、48 低位垂直阻生，龈瓣红，水肿，覆盖咬合面远中，盲袋无分泌物。

### 解析

#### （1）主诉疾病的诊断

- ①11, 21 嵌入性脱位；上唇挫裂伤。
- ②非主诉疾病的诊断：38, 48 冠周炎。

#### （2）主诉疾病的诊断依据：

- ①患牙有外伤史，11, 21 牙龈红肿，龈沟渗血，牙冠完整，内倾，但比邻牙短 2mm，叩痛（++），松动（+）。中切牙开牙合。
- ②上唇粘膜红肿，约有 1cm 长的裂口，渗血。
- ③X 线片示：11, 21 根尖周膜间隙消失，未见根折线。

（3）非主诉疾病的诊断依据：38, 48 低位垂直阻生，龈瓣红、水肿，覆盖咬合面远中，盲袋无分泌物。

#### （4）主诉疾病治疗原则：

- ①局麻下复位、固定。
- ②局麻下行上唇挫裂伤缝合。
- ③观察牙髓症状，酌情行根管治疗。

#### （5）全口其他疾病的治疗设计：38, 48 龈瓣切除术。



公众号



视频号

## 150、病例分析 10

### 病例摘要

患者，男，20 岁。

主诉：左下后牙痛 3 天伴左侧颌下肿胀 1 天余。

现病史：约 3 天前患者左下后牙出现疼痛，1 天前左侧下颌下出现肿胀，并伴有剧烈疼痛，口服消炎药无明显缓解，自述有发热病史。

既往史：既往健康，否认有系统性疾病史。

检查：左侧下颌下区丰满，下颌下三角区肿胀，下颌骨下缘轮廓消失，皮肤紧张、压痛，按压有凹陷性水肿。左侧颌下可触及一边界清楚的肿大淋巴结，压痛。张口度约 1 横指，口内左下 8 部分萌出，远中龈瓣覆盖，周围牙龈红肿，龈沟内可见少量粘稠液体流出。

### 解析

#### (1) 主诉疾病的诊断

- ①左下 8 冠周炎。
- ②左侧下颌下间隙感染。

#### (2) 主诉疾病的诊断依据：

- ①病史：先出现左下后牙疼痛，后出现左侧下颌下肿胀。
- ②检查：下颌下三角区肿胀，下颌骨下缘轮廓消失，皮肤紧张、牙痛，按压有凹陷性水肿。

#### (3) 主诉疾病的鉴别诊断：

- ①化脓性淋巴结炎：脓肿局限于一个或多个淋巴结内，皮肤表面无明显凹陷性水肿。

#### (4) 主诉疾病的治疗原则：

- ①抗感染治疗。
- ②脓肿切开引流。
- ③局部冲洗。
- ④全身症状明显者给予支持疗法。